

# Diverticoli esofagei

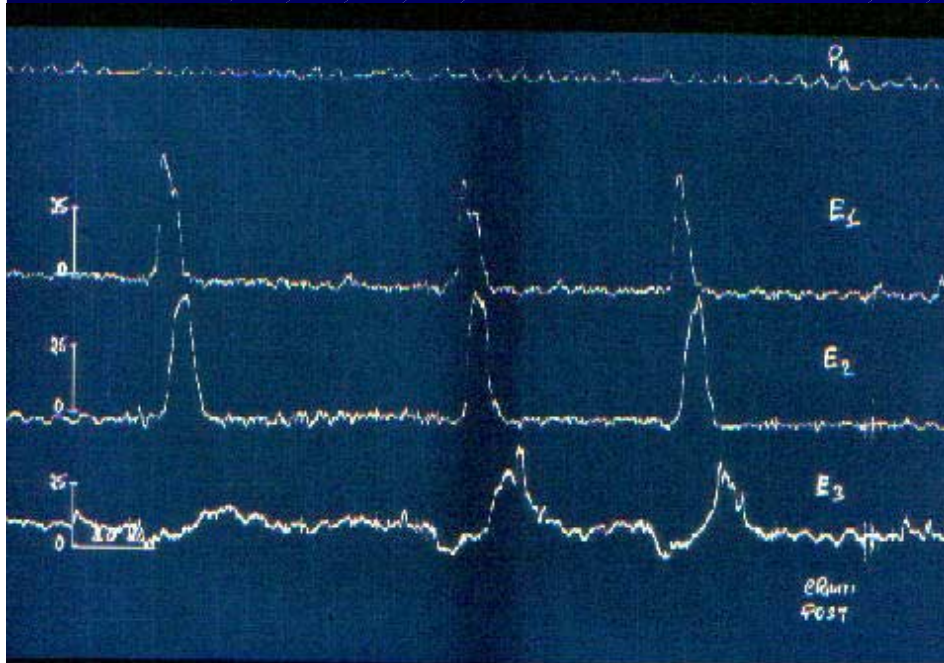
- da pulsione

(da trazione)

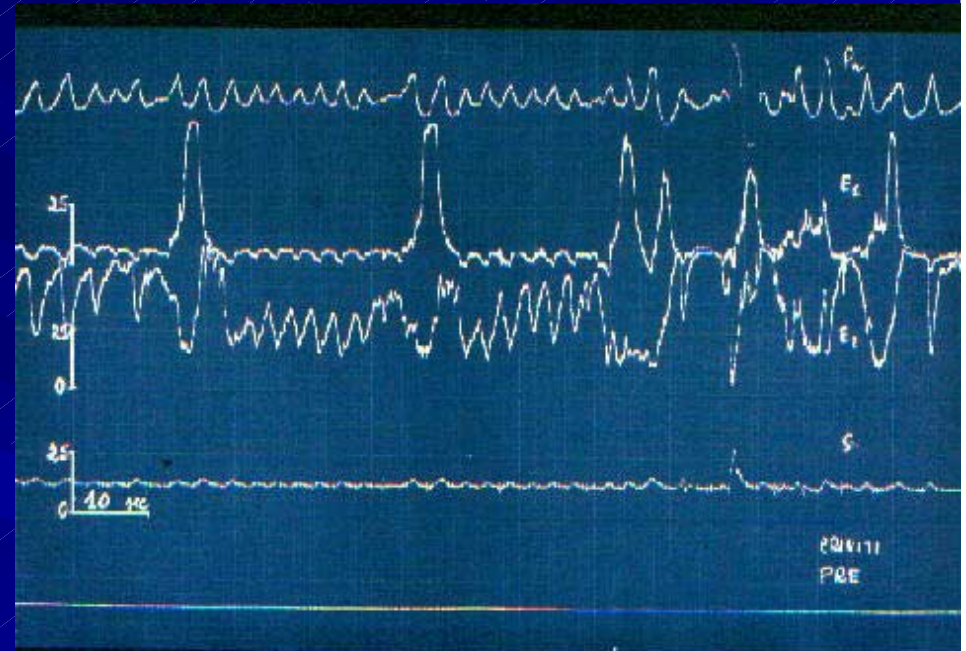- del corpo esofageo

- epifrenici

# ELETTROMANOMETRIA

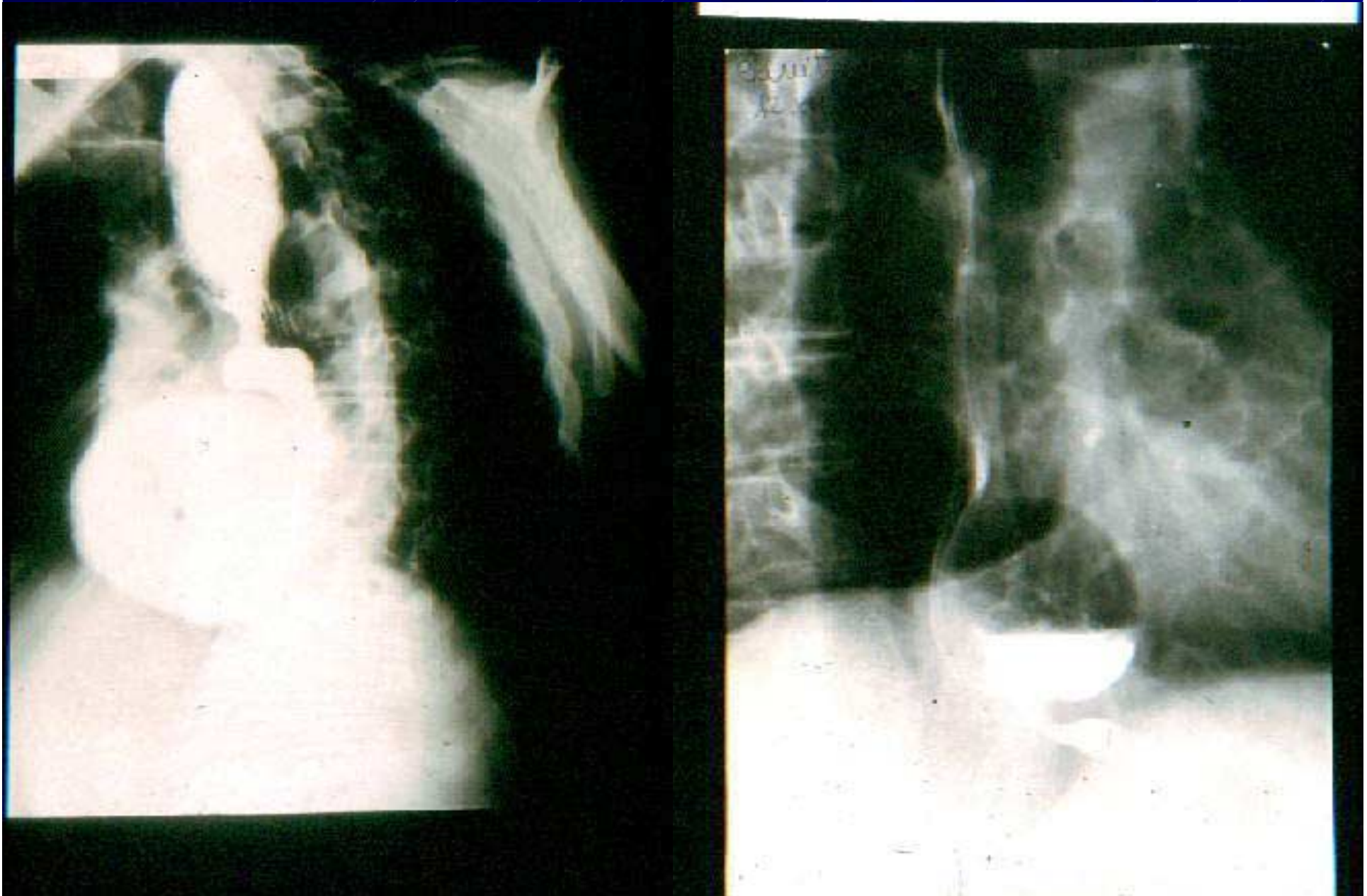

a) pattern motorio normale:  
onde del corpo esofageo coordinate  
con rilasciamento del LES



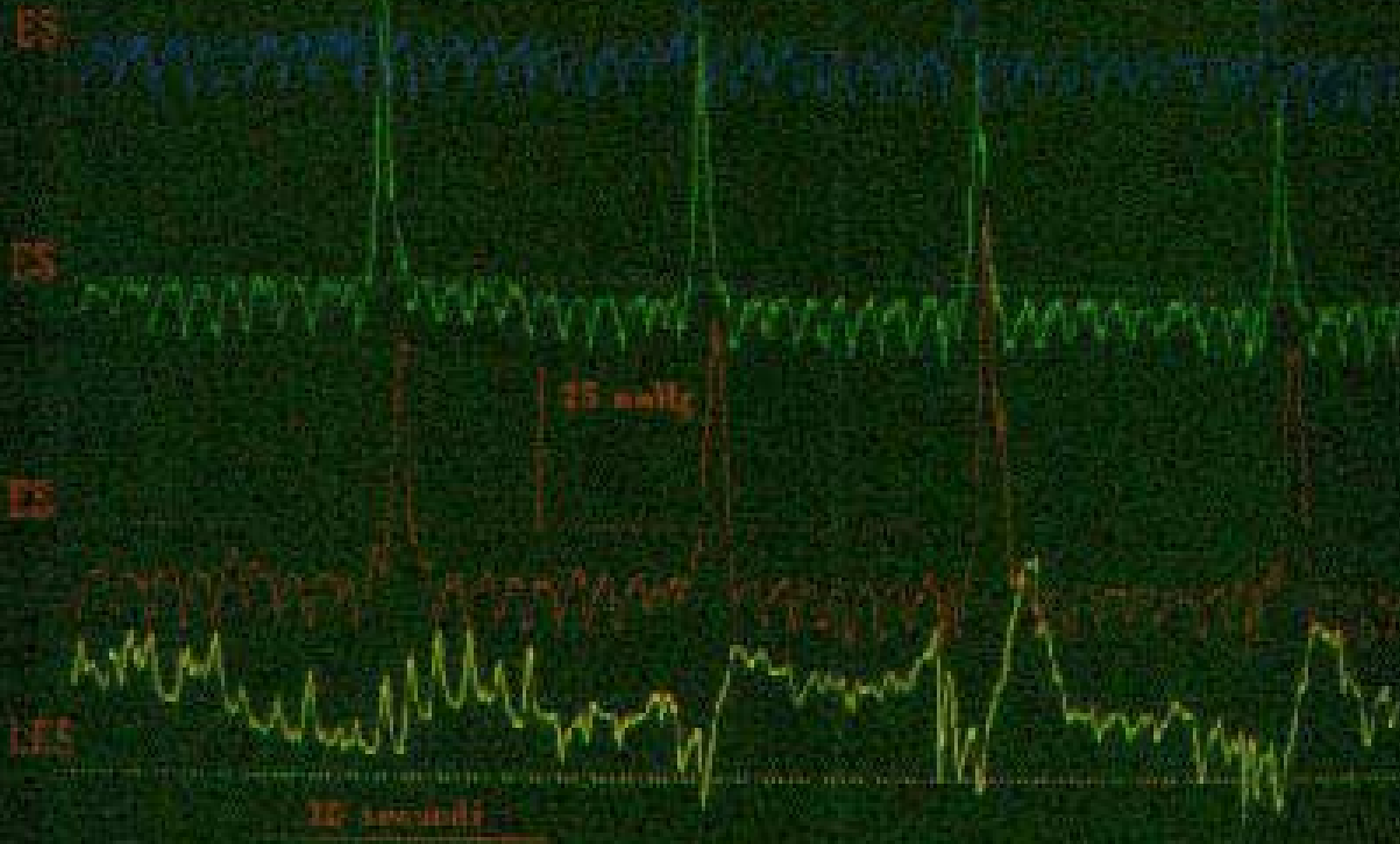
b) attività di tipo sfinteriale in  
segmento sottostante  
diverticolo mediotoracico

# DIVERTICOLO EPIFRENICO



Thu Mar 02 15:06:19 1989 - st1318 page 9 - Dr DISCO

# ELETTROMANOMETRIA



Les discalisco in diverticolo epifrenico