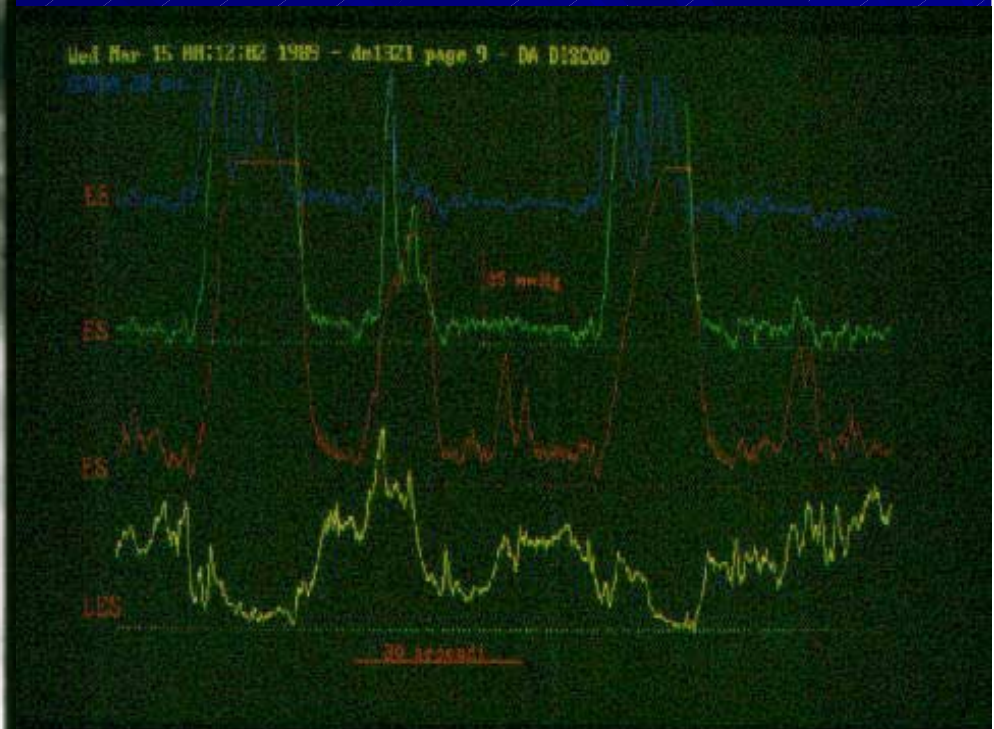
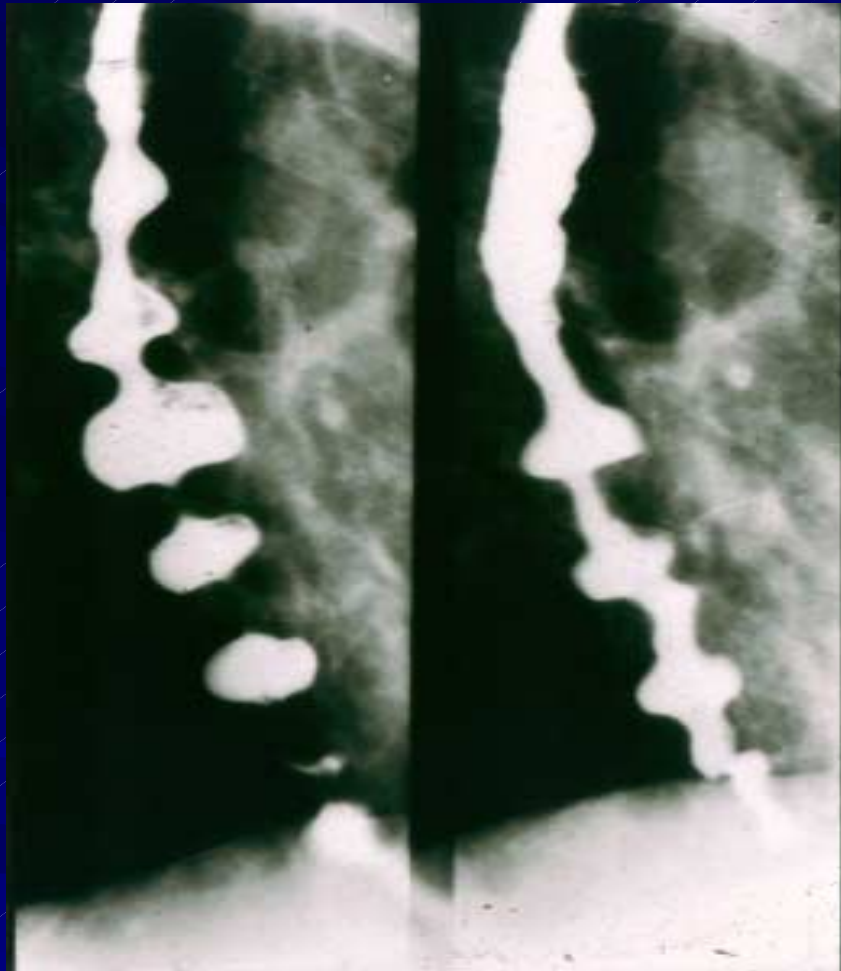
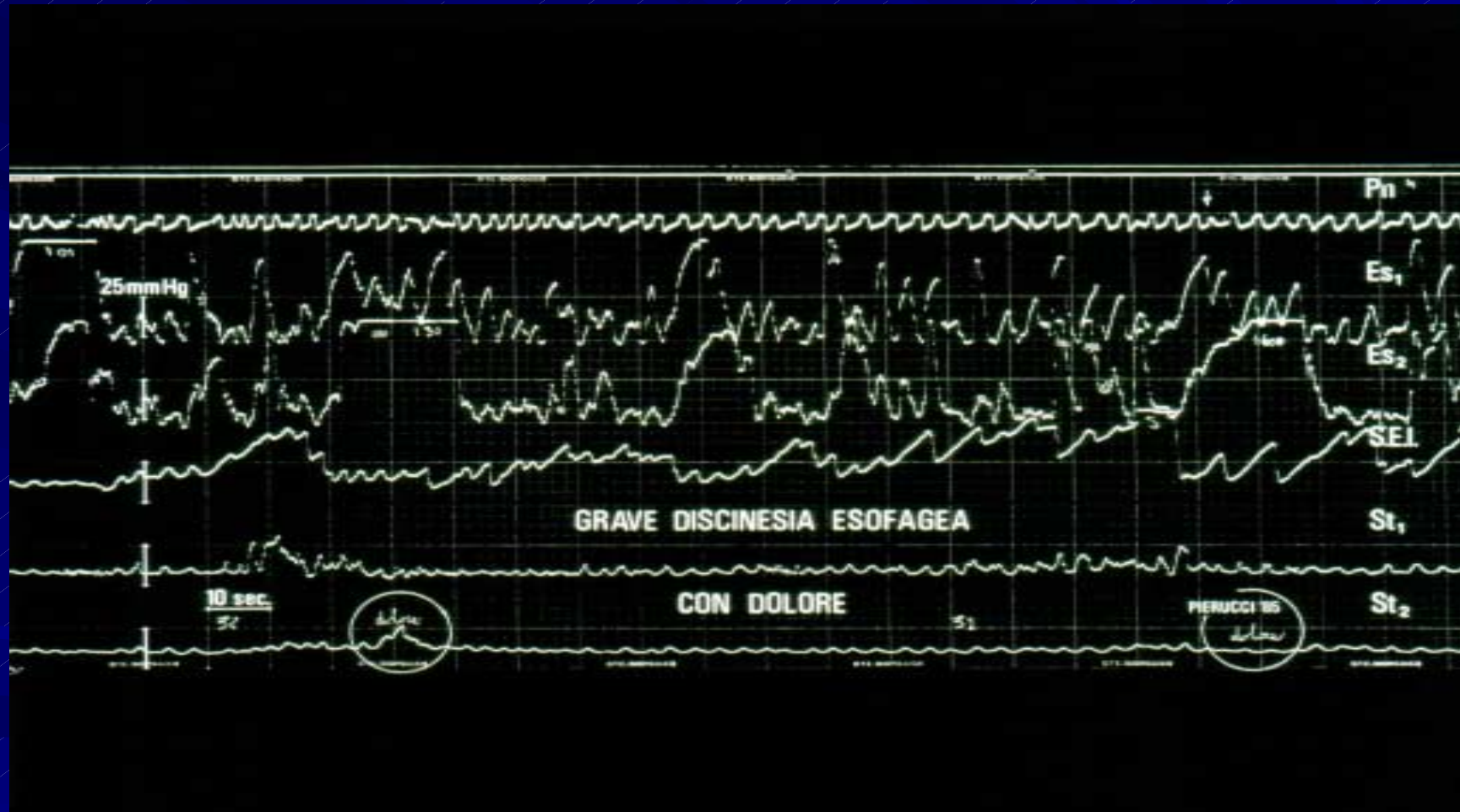

# Spasmo esofageo diffuso idiopatico



# Spasmo esofageo diffuso



# Sintomatologia

- Dolore accessionale retrosternale
- Disfagia dolorosa (odinofagia)
- Quadro radiologico caratteristico  
(esofago a cavaturaccioli)
- Quadro elettromanometrico caratteristico  
(incordinazione motoria con iper-dis-cinesi  
e onde ipertoniche, coincidenti).

# Terapia chirurgica

Miotomia esofagea lunga

Escludendo il LES fino a livello  
dell'arco aortico