

# Malattia gastro-esofagea da reflusso

# Reflusso gastro-esofageo patologico

Acido

Alcalino

Misto

# Sintomatologia

- Pirosi retrosternale (Hearthburn)
- Rigurgito acido
- Rigurgito amaro (reflusso alcalino o misto)
- Dolore retrosternale (angina-like)
- Flogosi laringo-faringea
- Disturbi respiratori ab ingestis  
(broncopolmonite ricorrente)

# Esofagite

- 1° Iperemica
- 2° erosiva
- 3° ulcerativa
- 4° stenotica cicatriziale
- 5° esofago di Barrett


# Elettromanometria esofagea

ricostruzione elettronica di tracciato elettromanometrico

Sfintere esofageo  
inferiore (H.P.Z.)

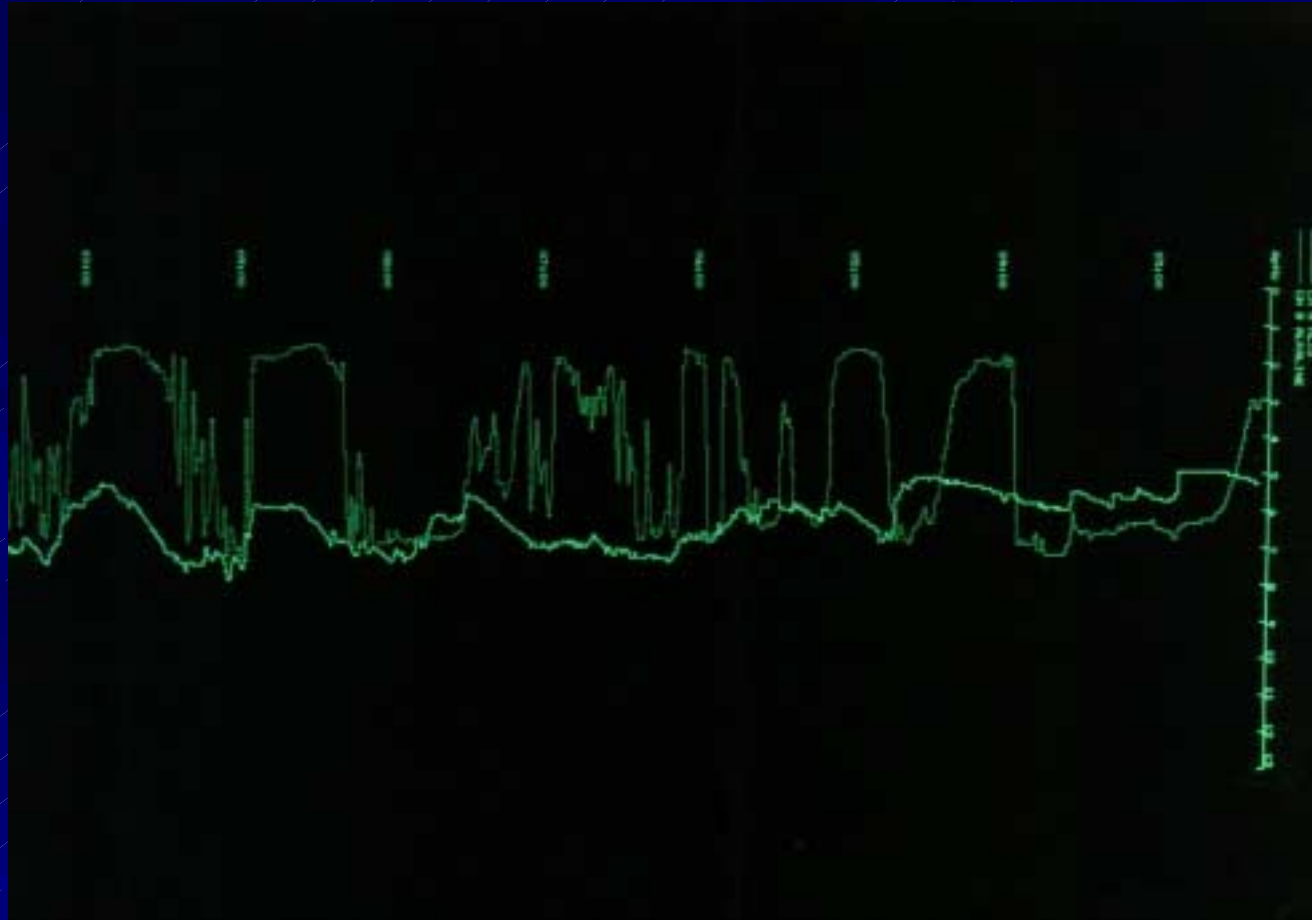


competente



incompetente: **reflusso**

# Ph-metria 24 h: reflusso acido patologico



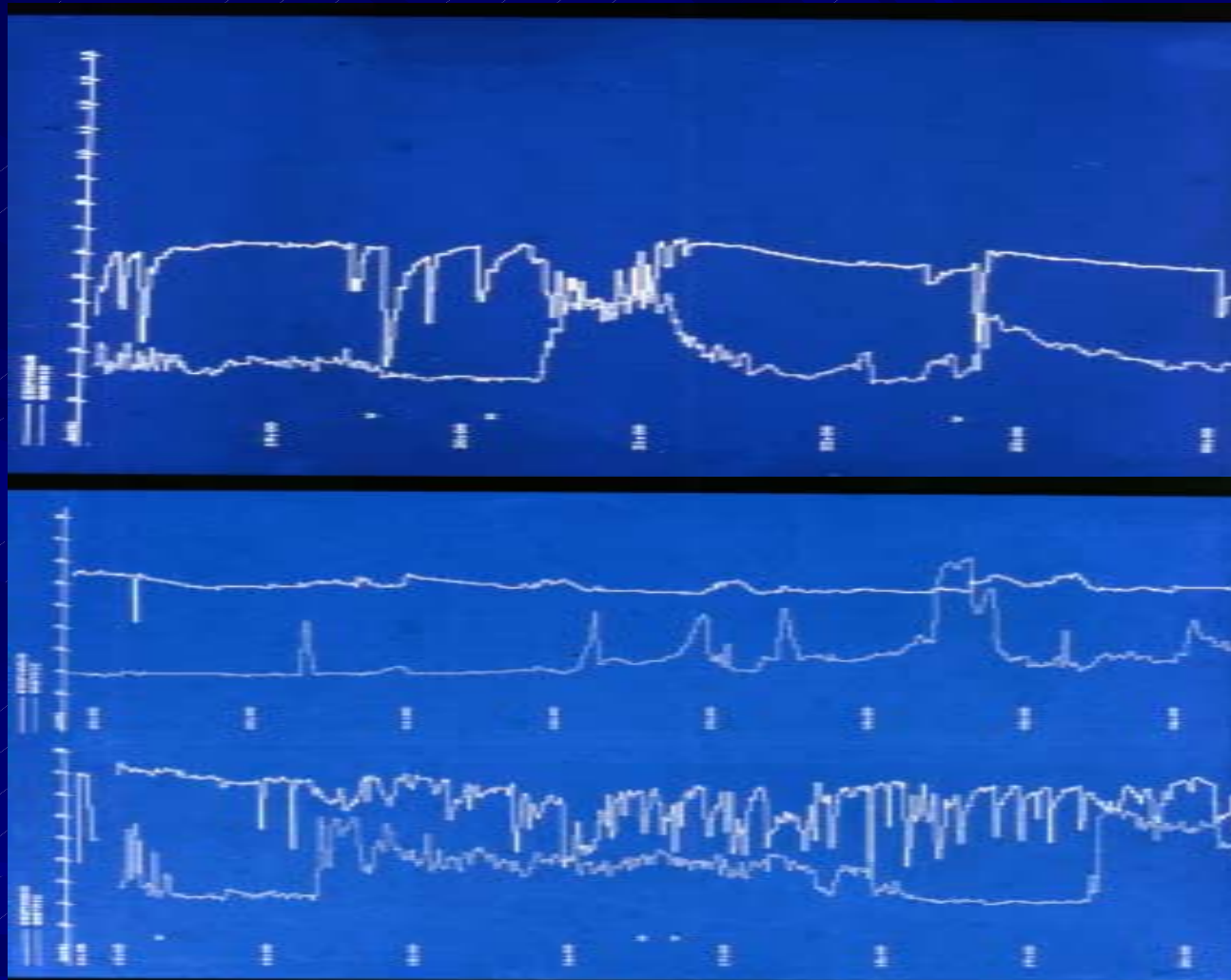
Curva superiore

ph esofageo con cadute  
frequenti e persistenti

Curva inferiore

ph gastrico

# Ph-metria 24 h: reflusso gastro-esofageo misto



Curva superiore esofagea

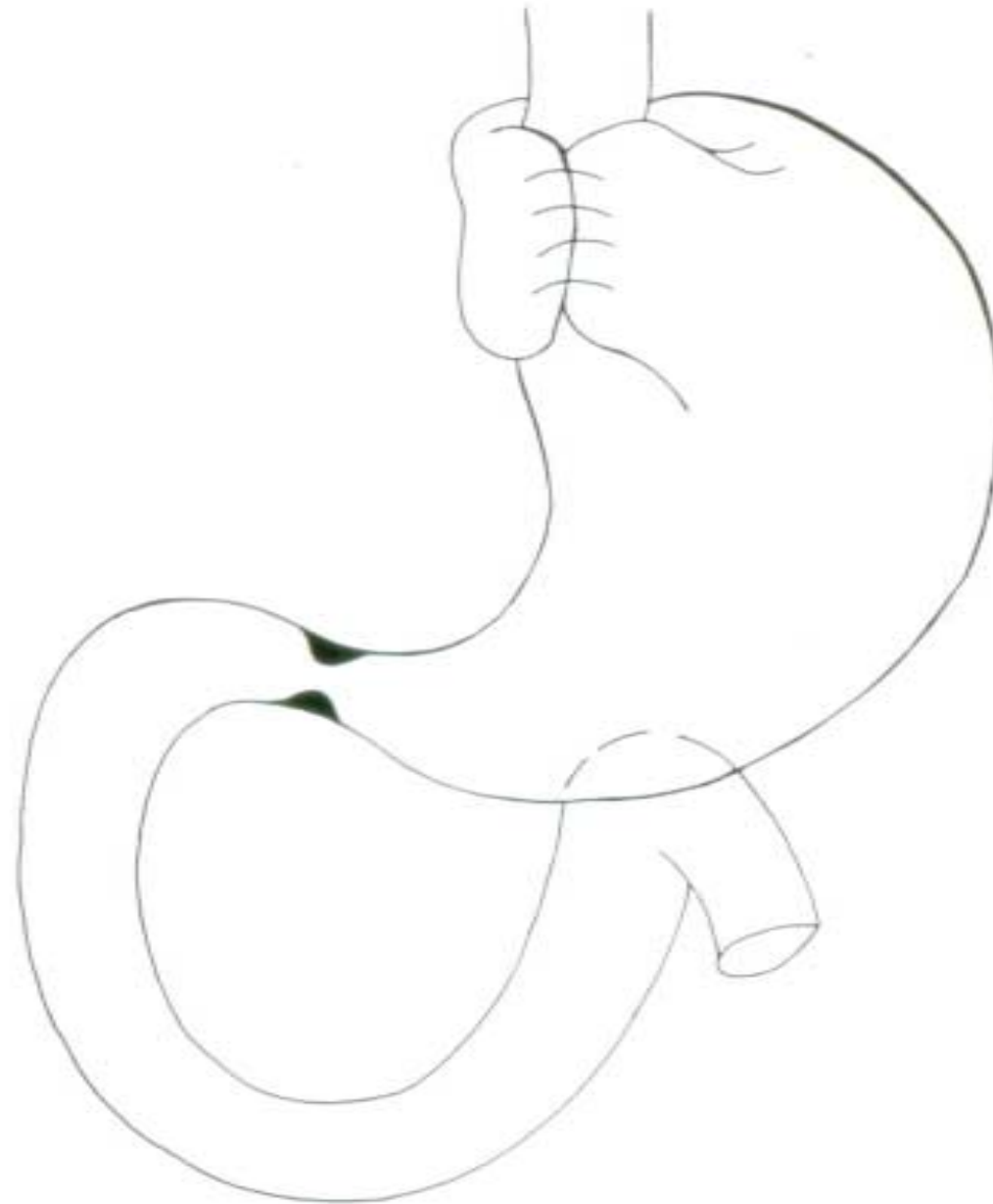
Curva inferiore gastrica: rialzi episodici e/o persistenti







FUNDUSPLICATIO SECONDO NISSEN-ROSSETTI



# Controllo elettro-manometrico post-operatorio (dopo fundusplicatio totale sec. Nissen-Rossetti)

Tridimensional computerized reconstruction  
of electromanometric signal



LES in refluxer

Clin.Chin-Se

Tridimensional computerized reconstruction  
of electromanometric signal



Neo-HPZ after Nissen-Rossetti

Clin.Chin-Se