

# Malattie dello stomaco

# Malattie dello stomaco

- Stenosi ipertrofica del piloro **del lattante**
- Bezoar
- **Gastrite erosiva emorragica**
- Gastrite granulomatosa di Crohn
- Gastrite atrofica (cronica aspecifica)
- Gastropatia alcalina
- Mal.di Menetrier (gastropatia iperplastica)
- Malattia peptica (**ulcera gastro-duodenale**)
- **Neoplasie gastriche**

# Stenosi pilorica ipertrofica del lattante

## ■ Sintomatologia

vomito “esplosivo”

disidratazione

deperimento

## ■ Diagnosi

sintomi

Rx

ecotomografia

## ■ Terapia chirurgica

piloro-miotomia extramucosa sec. Ramstedt

# Gastrite erosiva emorragica

## ■ Etiopatogenesi

↓ fattori endogeni: traumatismi, sepsi, ecc.  
fattori esogeni: **FANS**, alcool, ecc.

**Abolizione barriera mucosa** → retrodiffusione di H<sup>+</sup>

## ■ Sintomatologia

**emorragia: ematemesi e/o melena**

## ■ Diagnosi

endoscopia

## ■ Terapia

**medica**

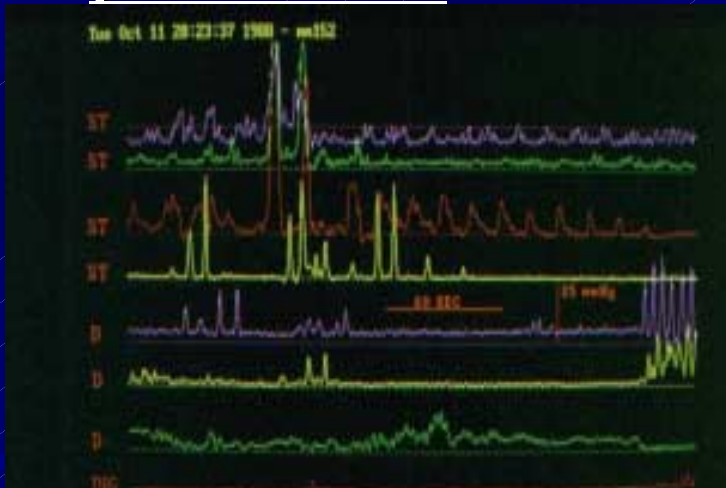
chirurgica (resezione gastrica)

# Gastropatia alcalina

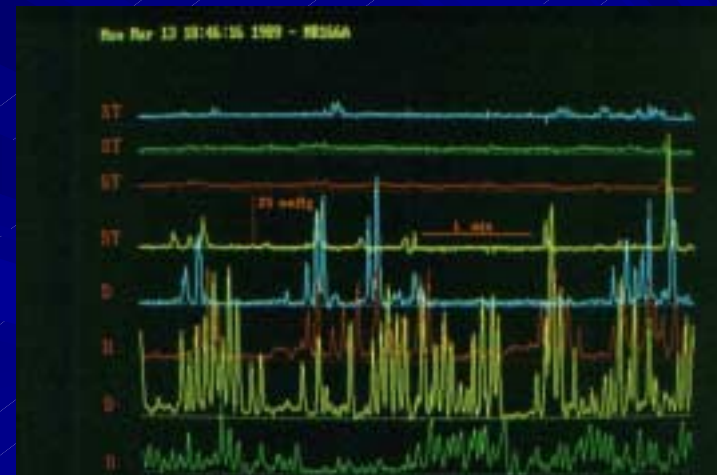
## ■ Etiopatogenesi

### Reflusso duodeno-gastrico

primitivo: incoordinazione antro-piloro-duodenale



normalità: prevalenza antrale



prevalenza duodenale=reflusso

secondario: post resezioni gastriche

# Gastropatia alcalina – Anatomia Patologica

## In evoluzione:

- Flogosi con erosioni
- Ulcera gastrica
- Gastrite cronica
- Atrofia mucosa gastrica
- Metaplasia intestinale
- Displasia (lesione precancerosa)
- Carcinoma gastrico

# Gastropatia alcalina

## ■ Sintomatologia

epigastralgia,  
vomito biliare,  
esofagite da reflusso alcalino e/o misto,  
deperimento, anemia.

## ■ Diagnosi

endoscopia-biopsia, TC<sup>99</sup> HIDA,  
elettromanometria esofago-gastro-duodenale  
ph-metria 24 h esofago-gastrica

## ■ Terapia

Medica

Chirurgica

diversione duodenale totale (a Y di Roux)  
miotomia duodenale extramucosa