

Malattia peptica dello stomaco

Ulcera Gastro – Duodenale

Ulcera gastro-duodenale-etioptogenesi

Retrodiffusione degli idrogenioni da
abbattimento della barriera mucosa



Helicobacter pylori

Reflusso duodeno-gastrico

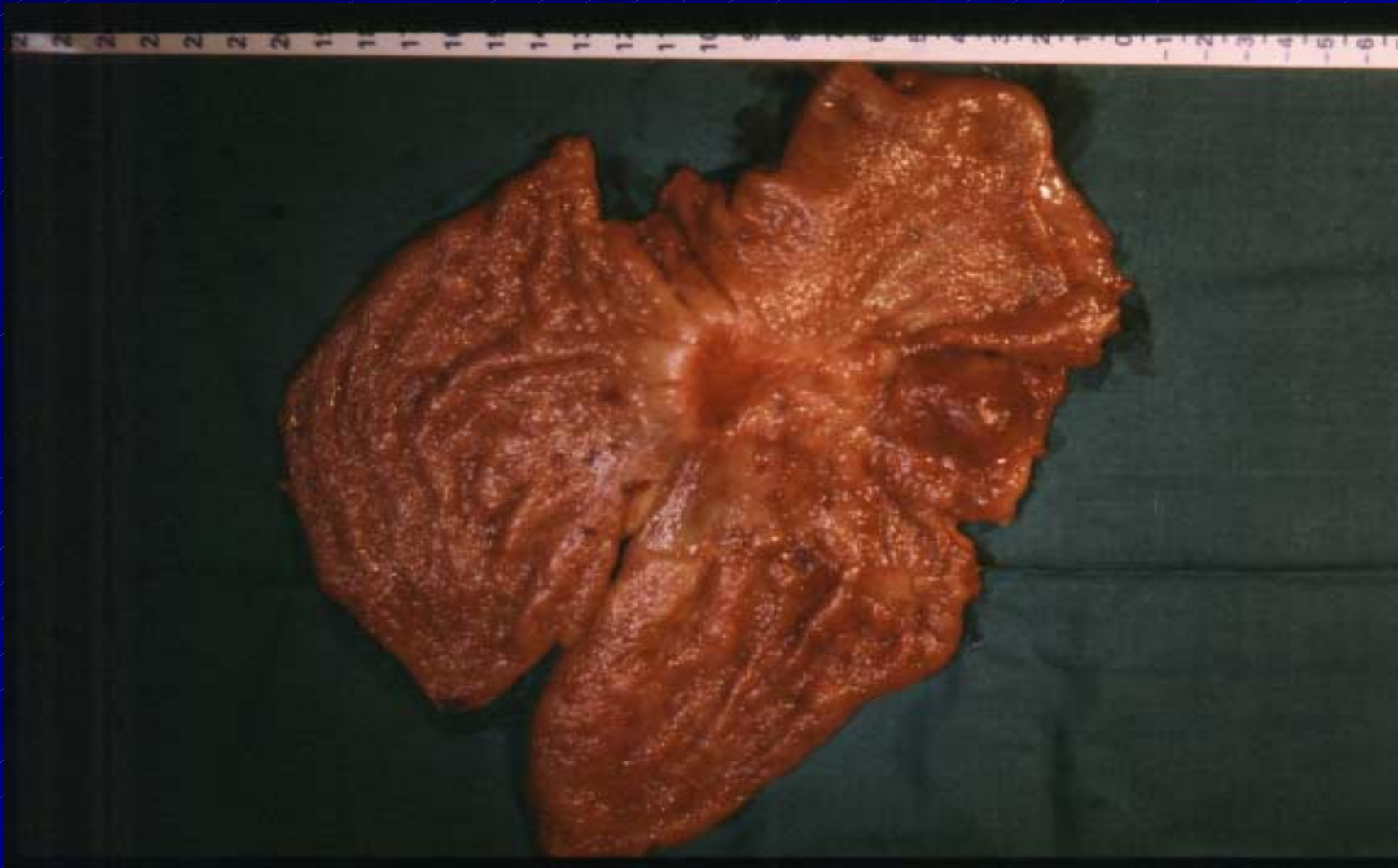Ritardato svuotamento gastrico

Ipersecrezione acido-peptica

Farmaci gastrolesivi (FANS, cortisonici, ecc)

Endocrinopatie

ulcera gastrica cancerizzata



Ulcera gastro-duodenale

■ Sintomatologia

epigastralgia
U. gastrica dolore precoce
U. duodenale “ tardivo (dolore da fame)
pirosi epigastrica

■ Diagnosi

sintomatologia
esofagogastroduodenoscopia
Rx esofago-stomaco-duodeno

Complicanze dell'ulcera gastro-duodenale

- Emorragia
- Perforazione
- Stenosi
- Cancerizzazione

TERAPIA

■ MEDICA

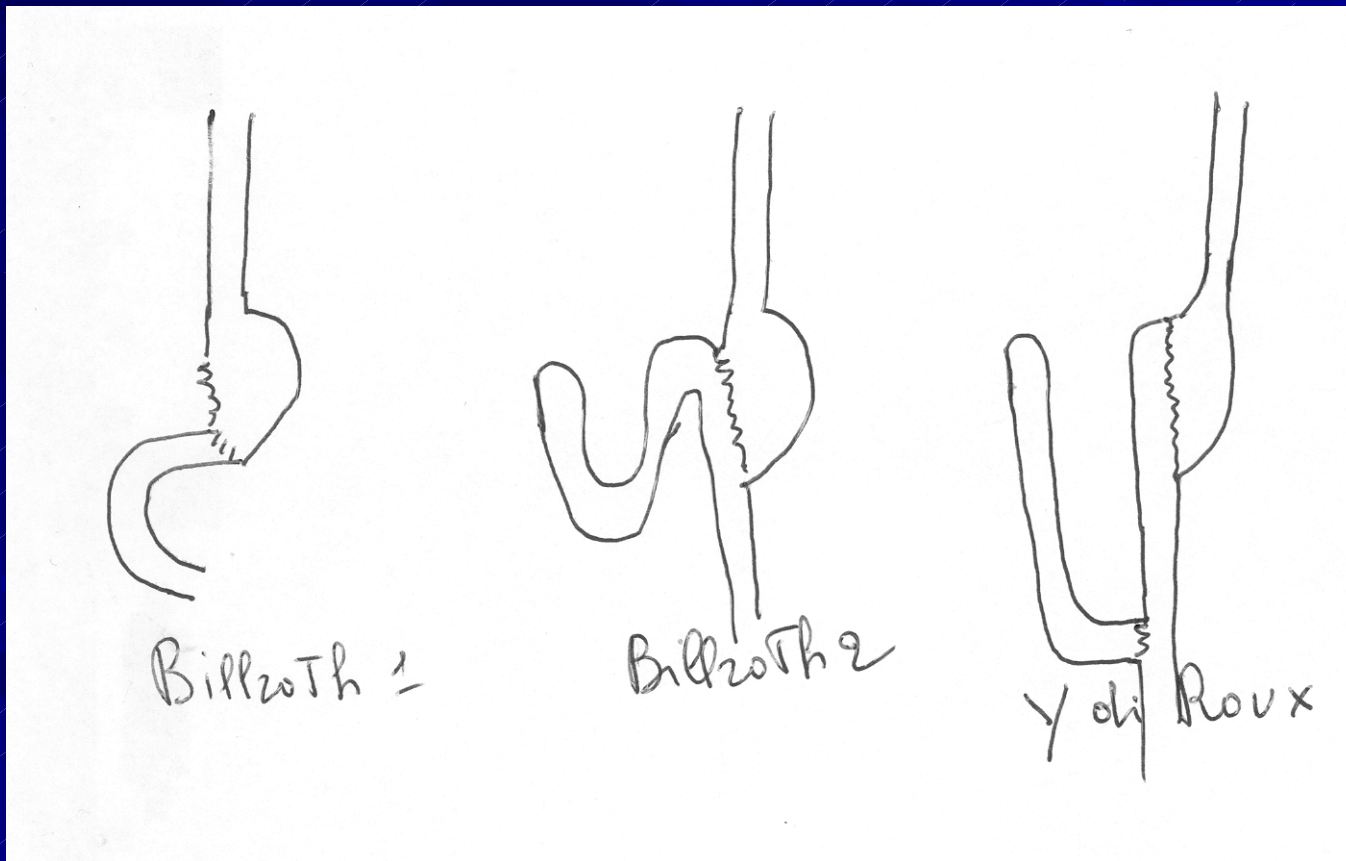
antisecretivi (PPI, H2 antagonisti, ecc)
eradicazione HP

■ CHIRURGICA

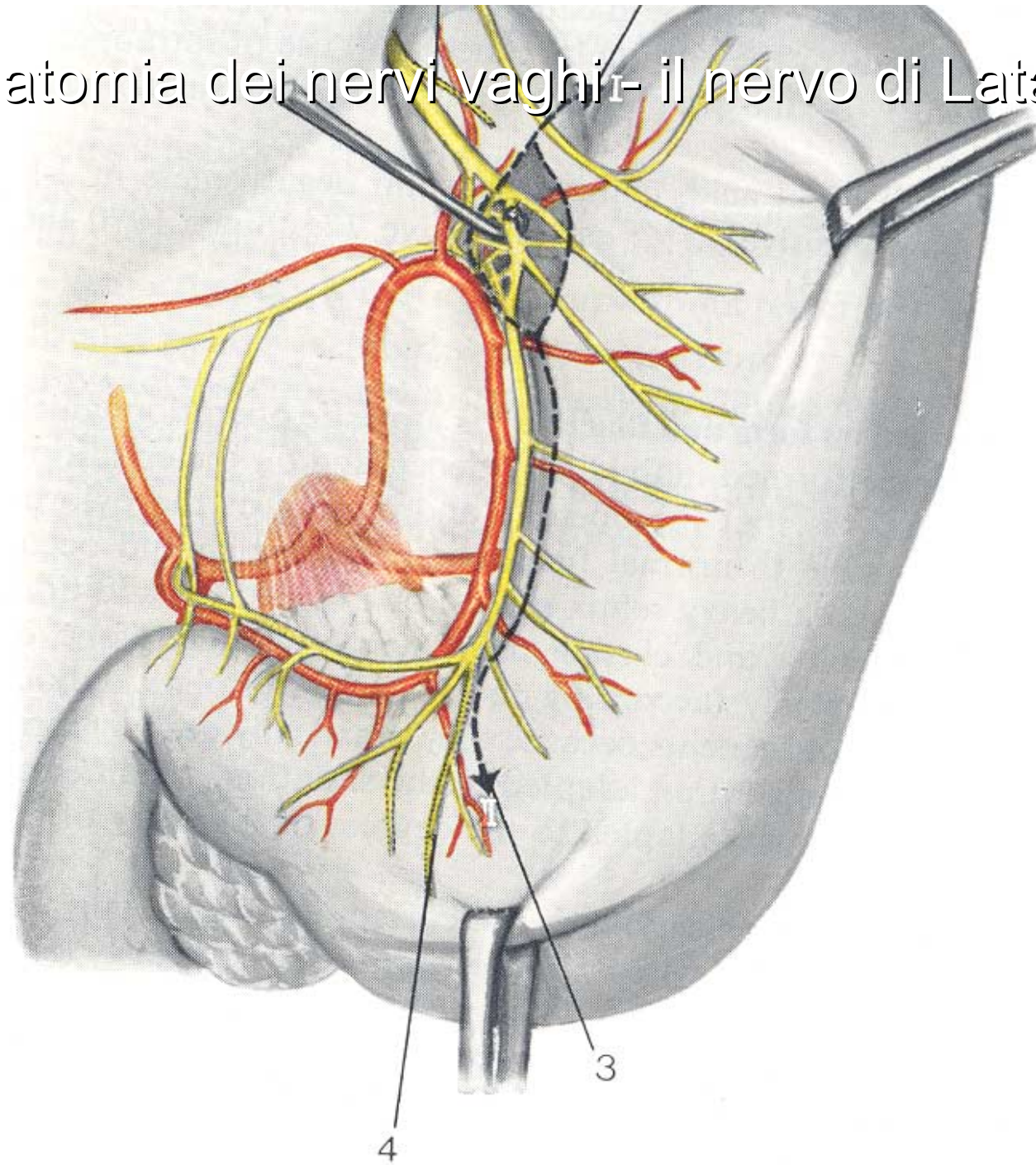
resezione gastrica
vagotomia

Terapia chirurgica

■ Resezione gastrica



Anatomia dei nervi vaghi- il nervo di Latarjet



Vagotomia superselettiva

