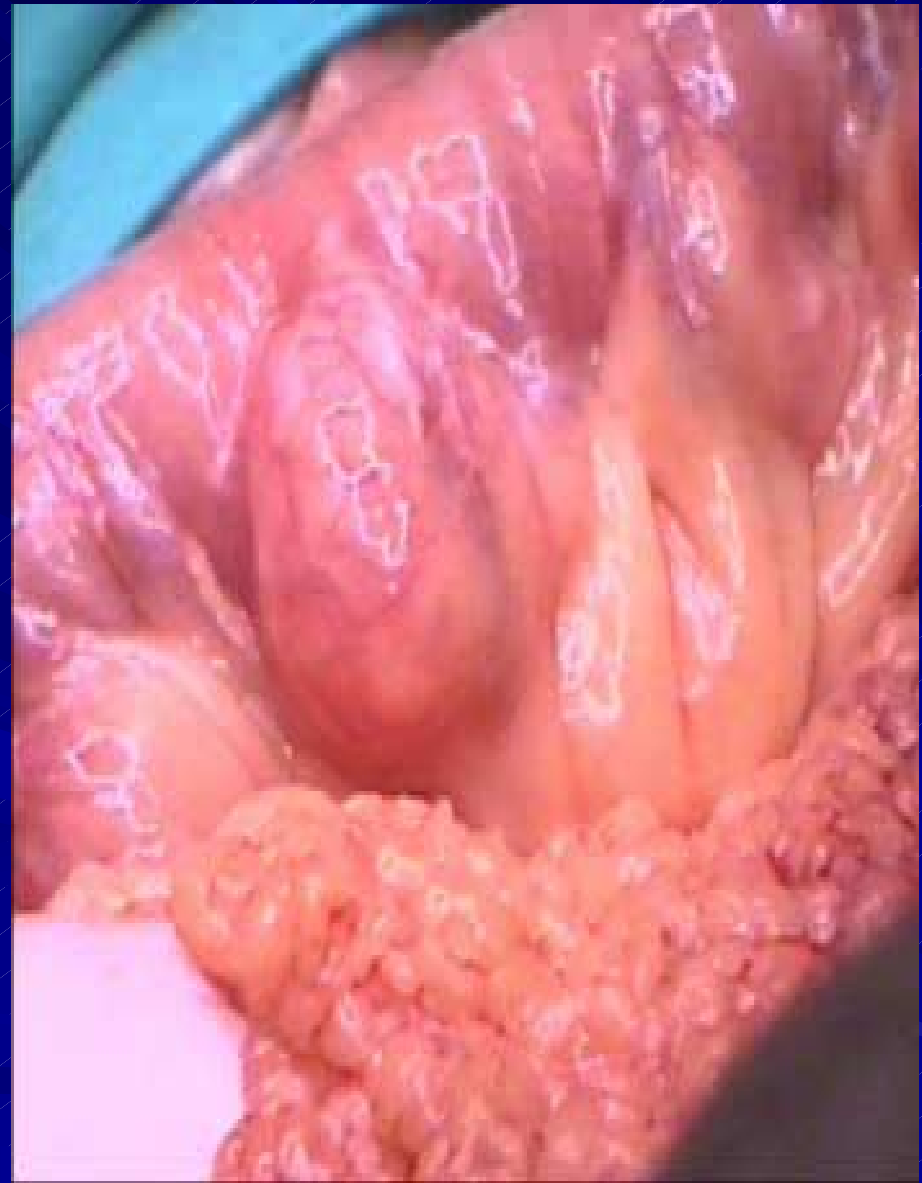
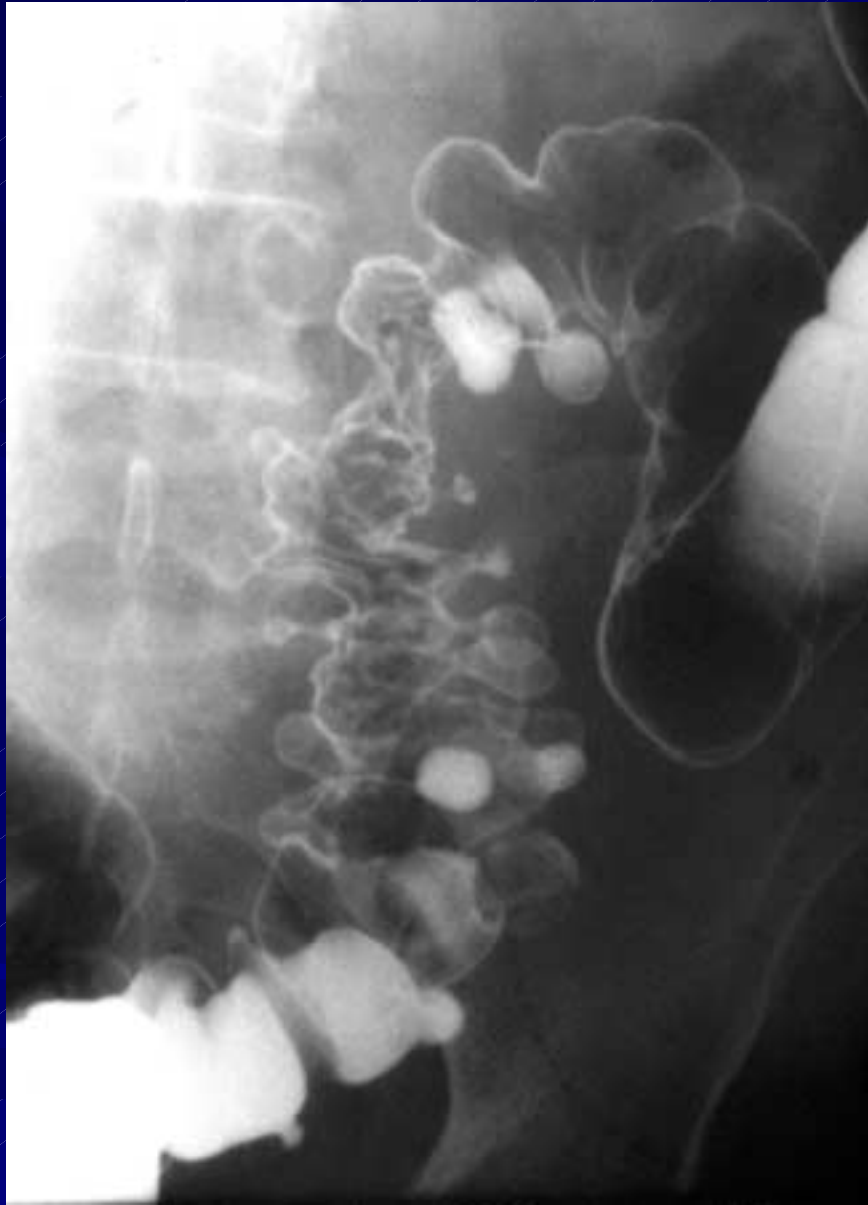
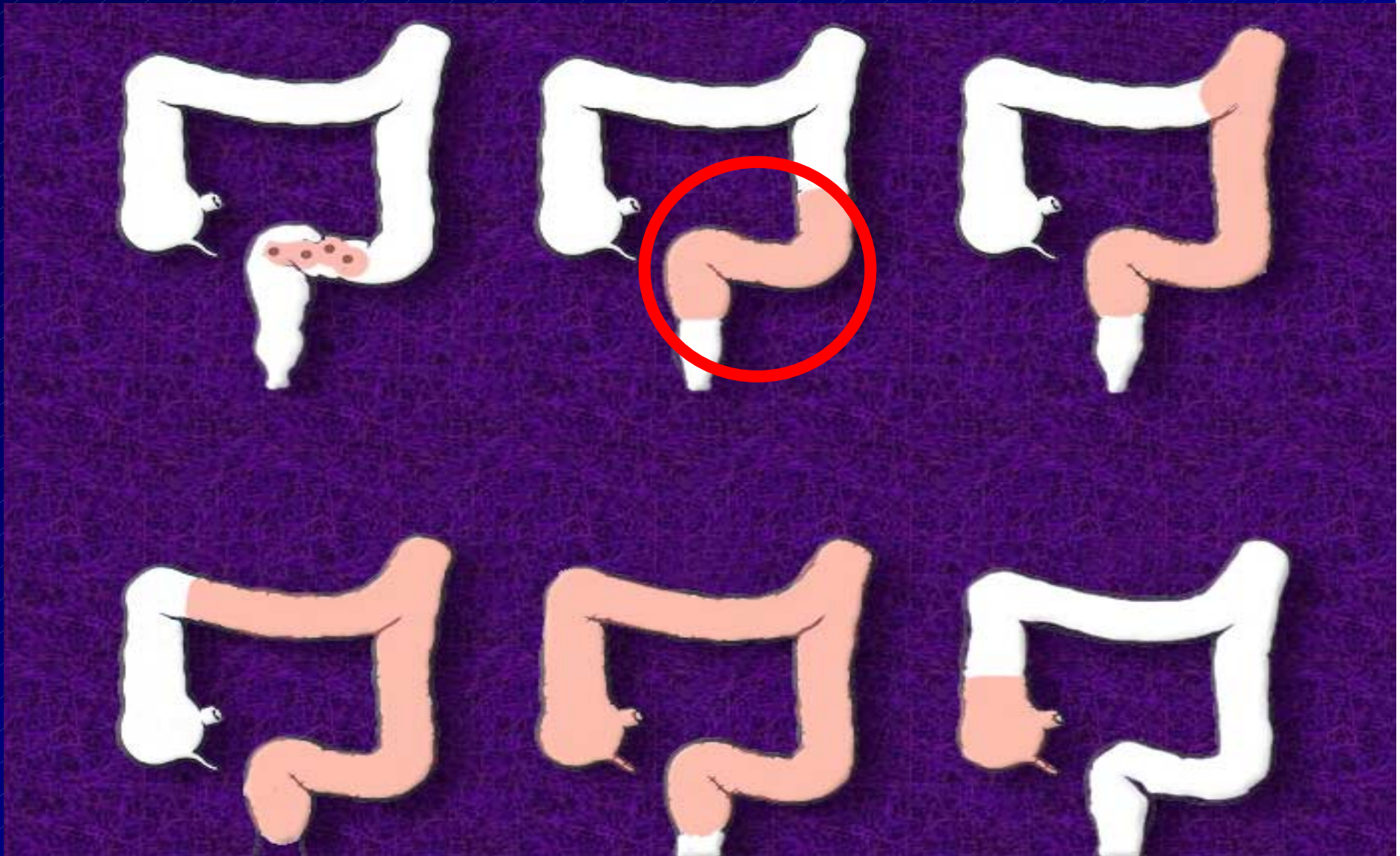
# I DIVERTICOLI DEL COLON



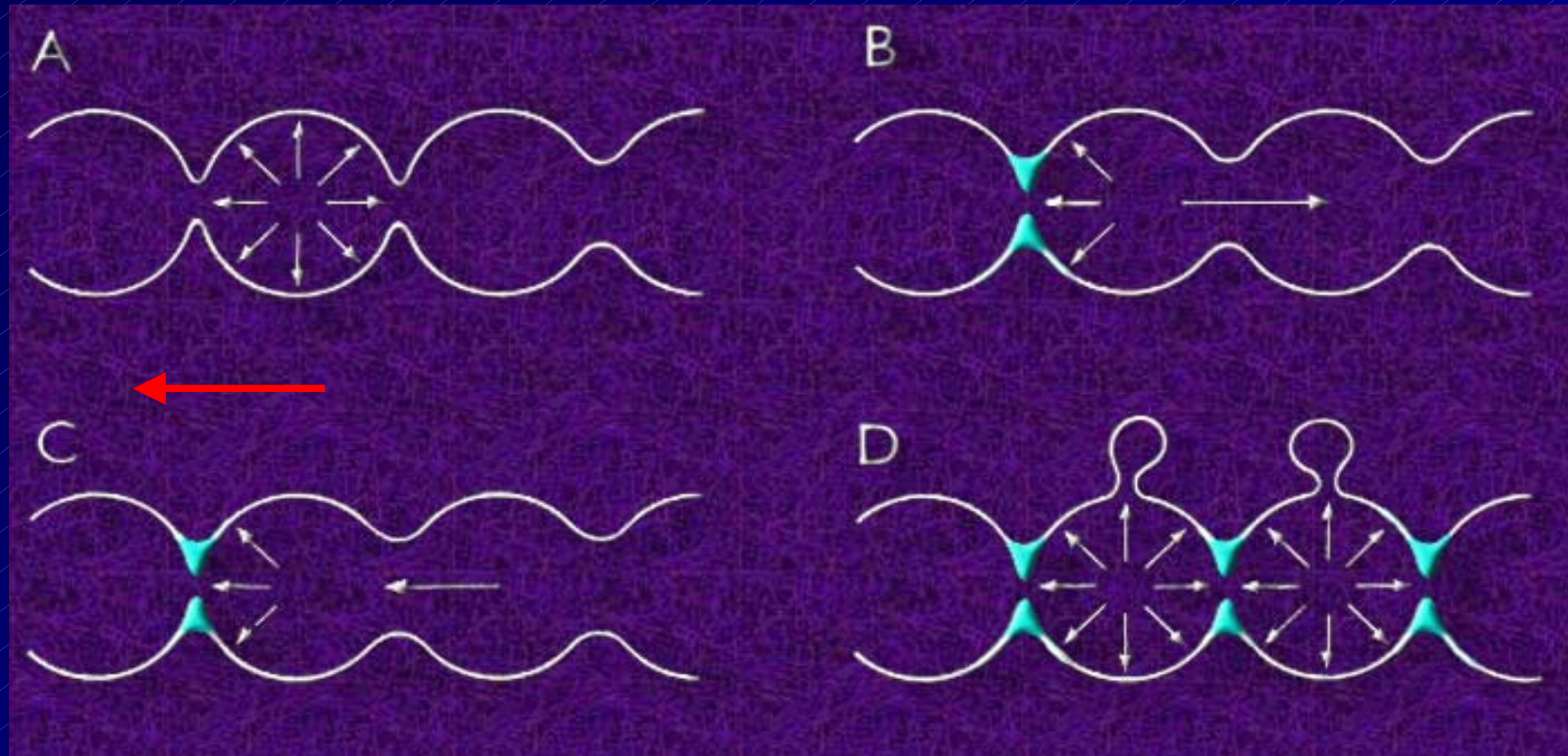
## Distretti interessati

sigma-colon Sn + frequente

cieco: localizzazione frequente in Giappone



# Meccanismo di formazione dei diverticoli



Segmentazione colica  
camera di segmentazione:

a) aperta bilateralmente

b-c) chiusa distalmente

d) chiusa bilateralmente



**diverticolo**

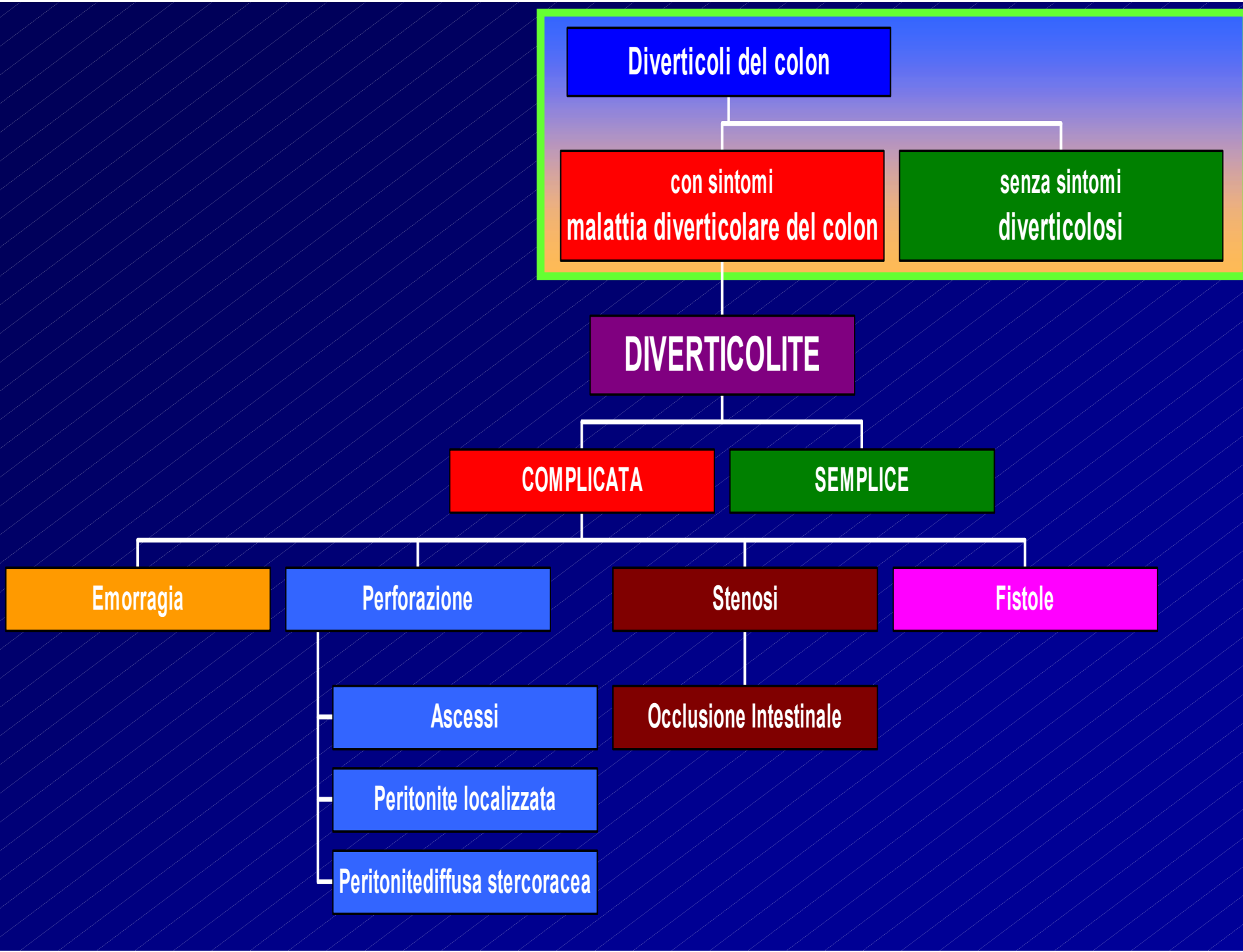
# EPIDEMIOLOGIA

■ La frequenza aumenta con l'età

■ ultrasessantenni → 40%

■ ultrasessantenni → 50%

MASCHI/FEMMINE → stessa percentuale



Diverticoli del colon

con sintomi  
malattia diverticolare del colon

senza sintomi  
diverticolosi

**DIVERTICOLITE**

**COMPLICATA**

**SEMPLICE**

Emorragia

Perforazione

Stenosi

Fistole

Ascessi

Peritonite localizzata

Peritonite diffusa stercoracea

Occlusione Intestinale

# Diverticoli del colon

```
graph TD; A[Diverticoli del colon] --> B[senza sintomi diverticolosi]; A --> C[con sintomi malattia diverticolare del colon];
```

**senza sintomi  
diverticolosi**

**con sintomi  
malattia diverticolare del colon**

# Diverticoli del colon

senza sintomi

**diverticolosi**



**Diverticoli del colon**

**con sintomi**  
**malattia diverticolare del colon**

**DIVERTICOLITE**

**DIVERTICOLITE**

```
graph TD; A[DIVERTICOLITE] --> B[SEMPLICE]; A --> C[COMPLICATA]
```

A flowchart on a dark blue background with a diagonal line pattern. At the top is a purple rectangular box containing the word "DIVERTICOLITE" in white, bold, uppercase letters. A white vertical line descends from the bottom center of this box and meets a horizontal white line. From the left end of this horizontal line, a white vertical line descends to a green rectangular box containing the word "SEMPLICE" in white, bold, uppercase letters. From the right end of the horizontal line, a white vertical line descends to a red rectangular box containing the word "COMPLICATA" in white, bold, uppercase letters.

**SEMPLICE**

**COMPLICATA**

# SINTOMI PRINCIPALI DELLA DIVERTICOLITE SEMPLICE



DOLORE  
ADDOMINALE  
( a sinistra)



ALTERAZIONI  
DELL'ALVO  
( feci caprine)

# DIVERTICOLITE

## COMPLICATA

Emorragia

Perforazione

Peritonite

Stenosi

Occlusione Intestinale

Fistole ( con la vescica !!!)

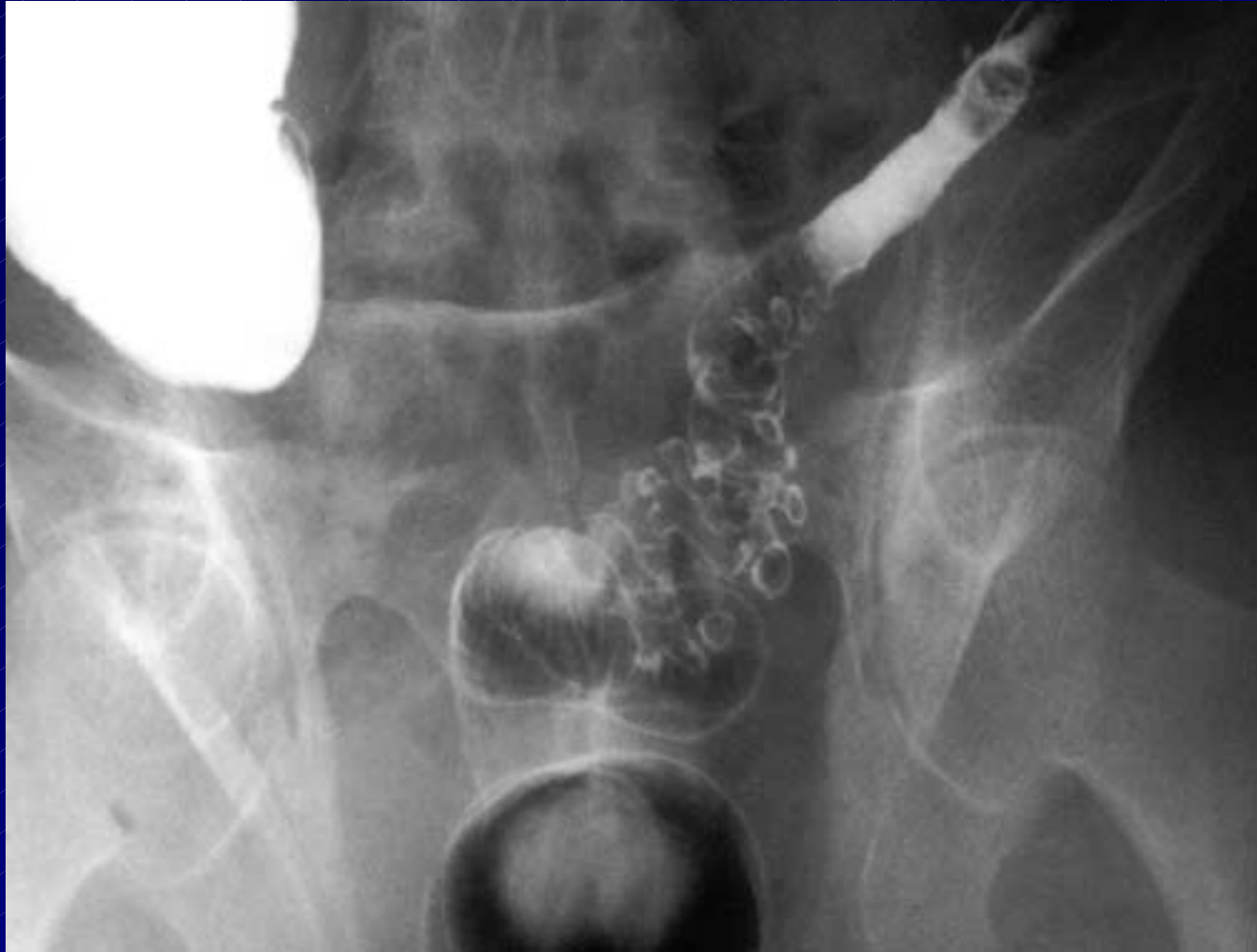# LA DIAGNOSI

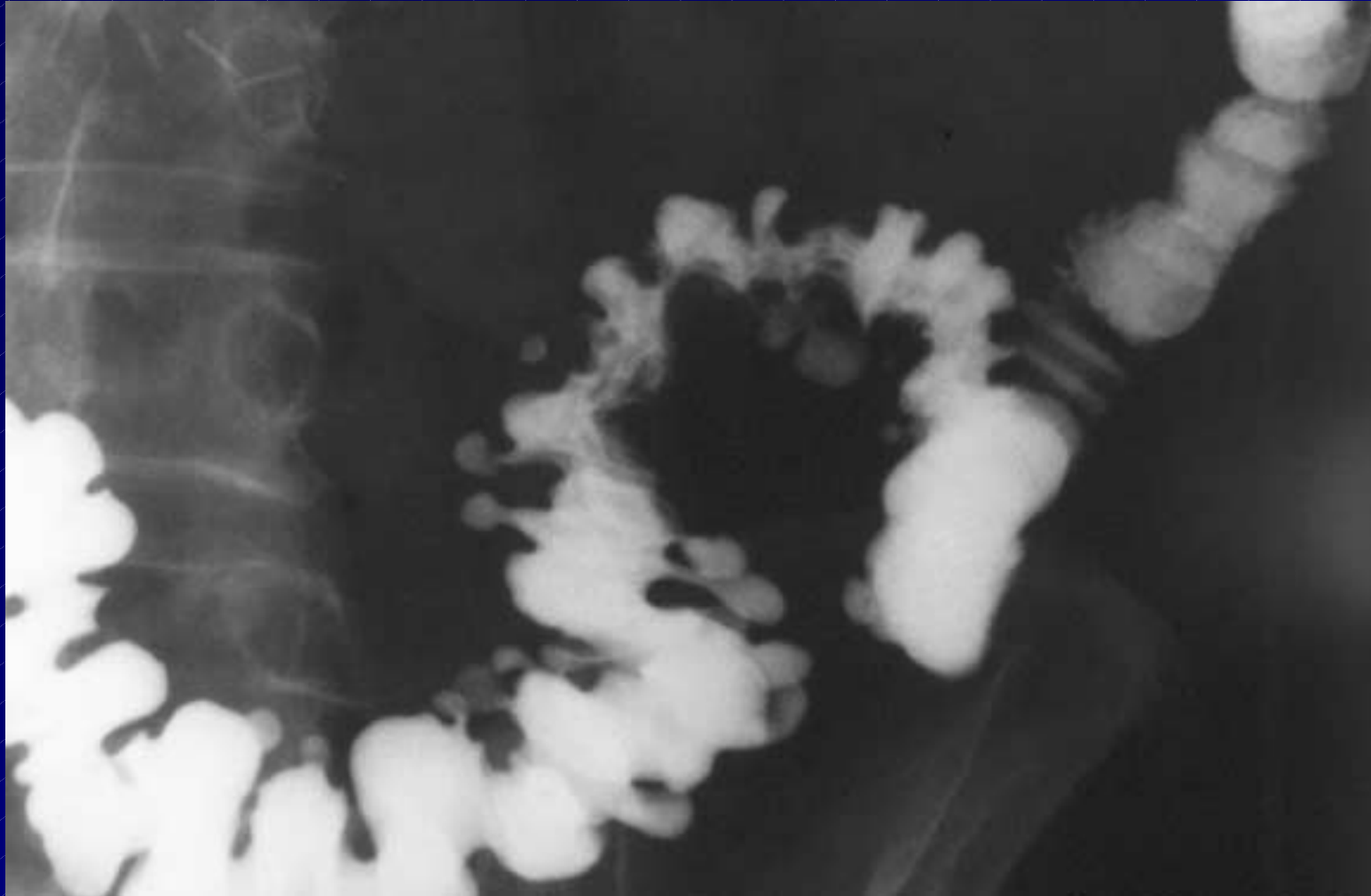■ La visita medica- (colon palpabile a sx con dolorabilità)

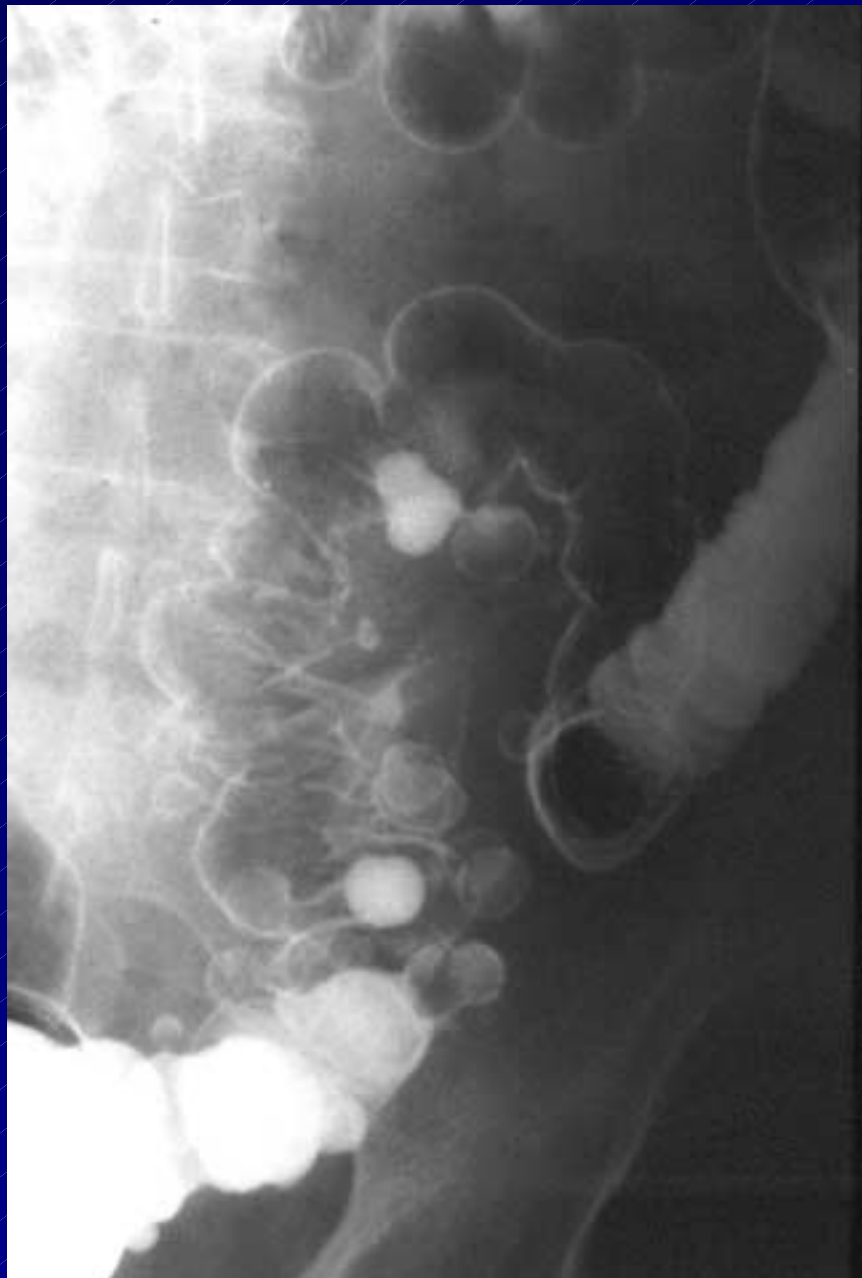■ L'esame radiologico

esami opzionali:

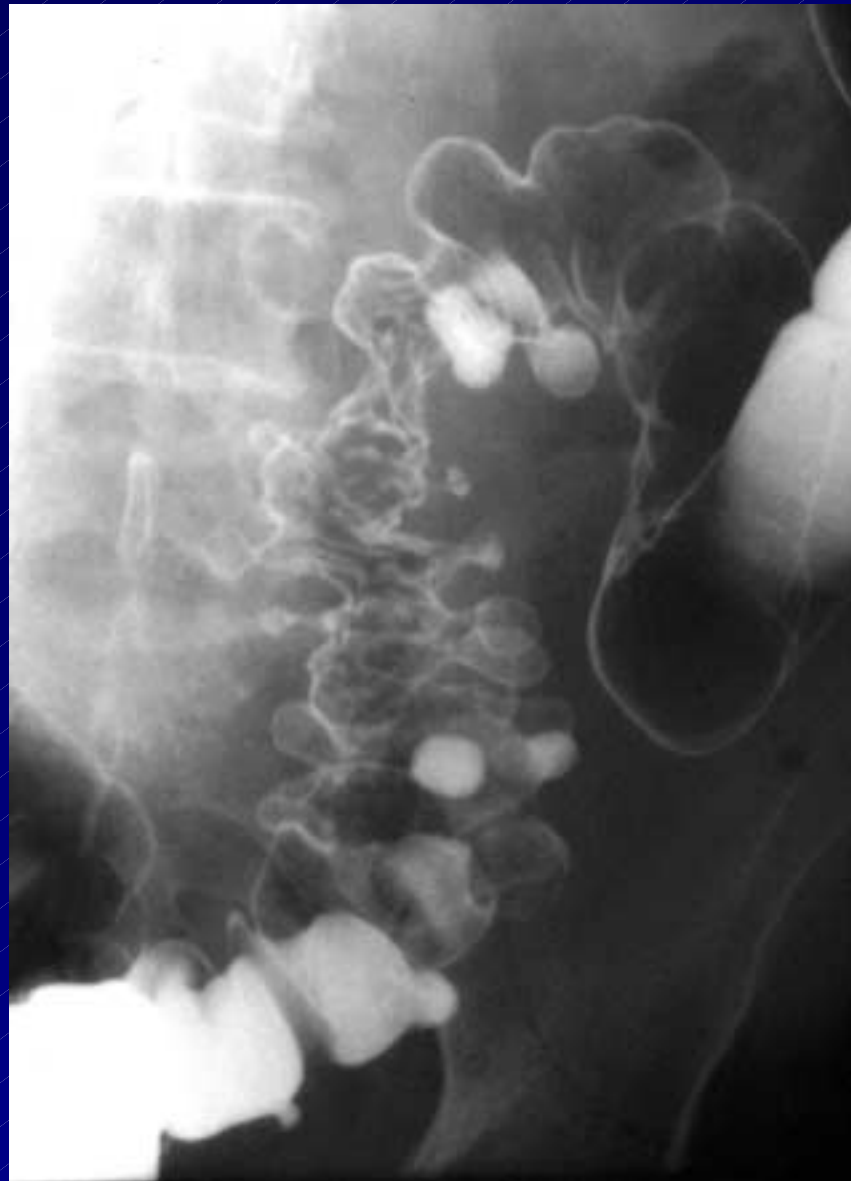- endoscopia
- ecotomografia
- TAC









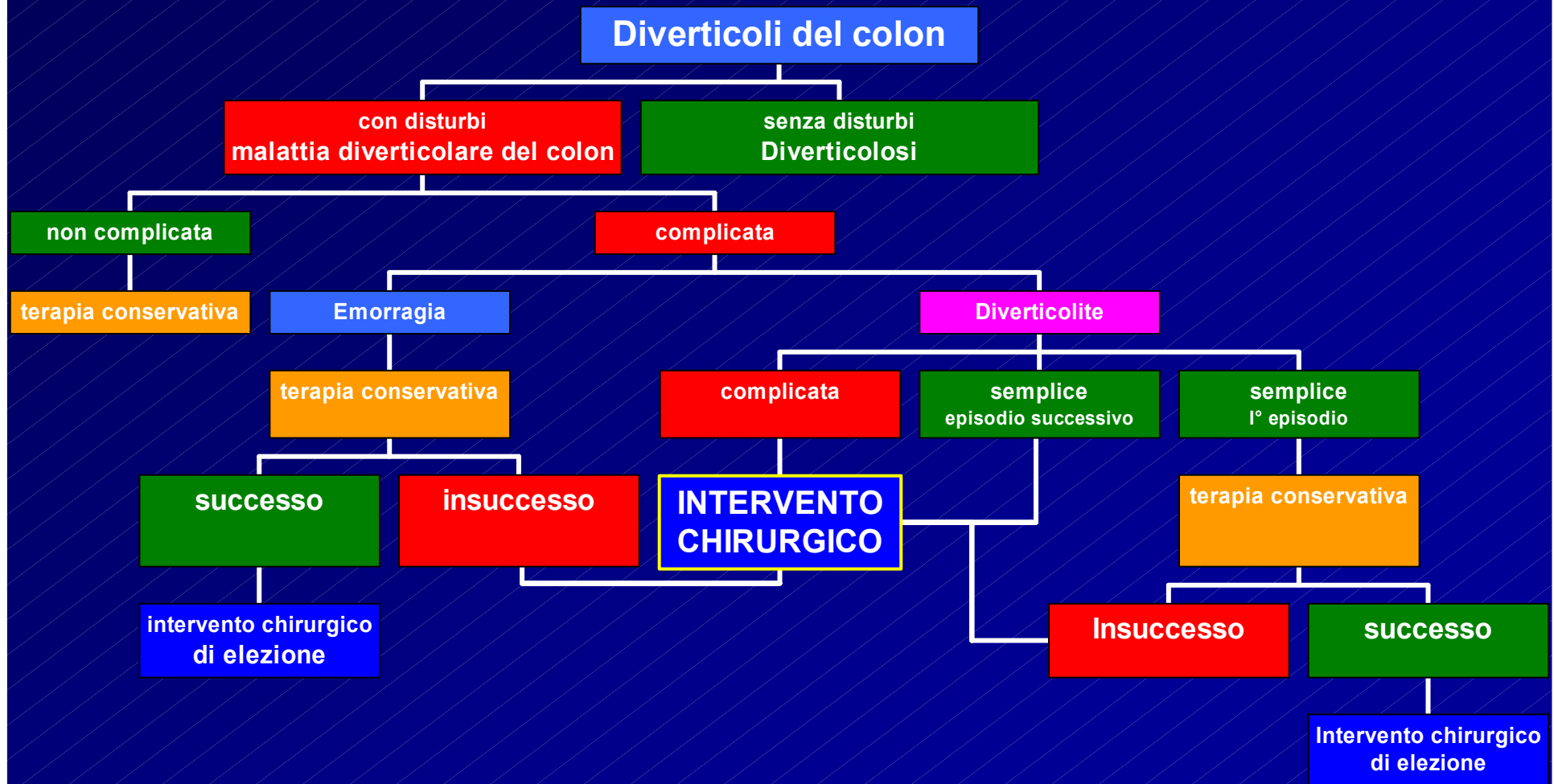


# LA TERAPIA

■ **MEDICA**

■ **CHIRURGICA**

# LA TERAPIA



# LA TERAPIA

**Diverticoli del colon**

**senza disturbi**  
**Diverticolosi**


**con disturbi**  
**malattia diverticolare del colon**

**non complicata**

**terapia medica**

# LA TERAPIA

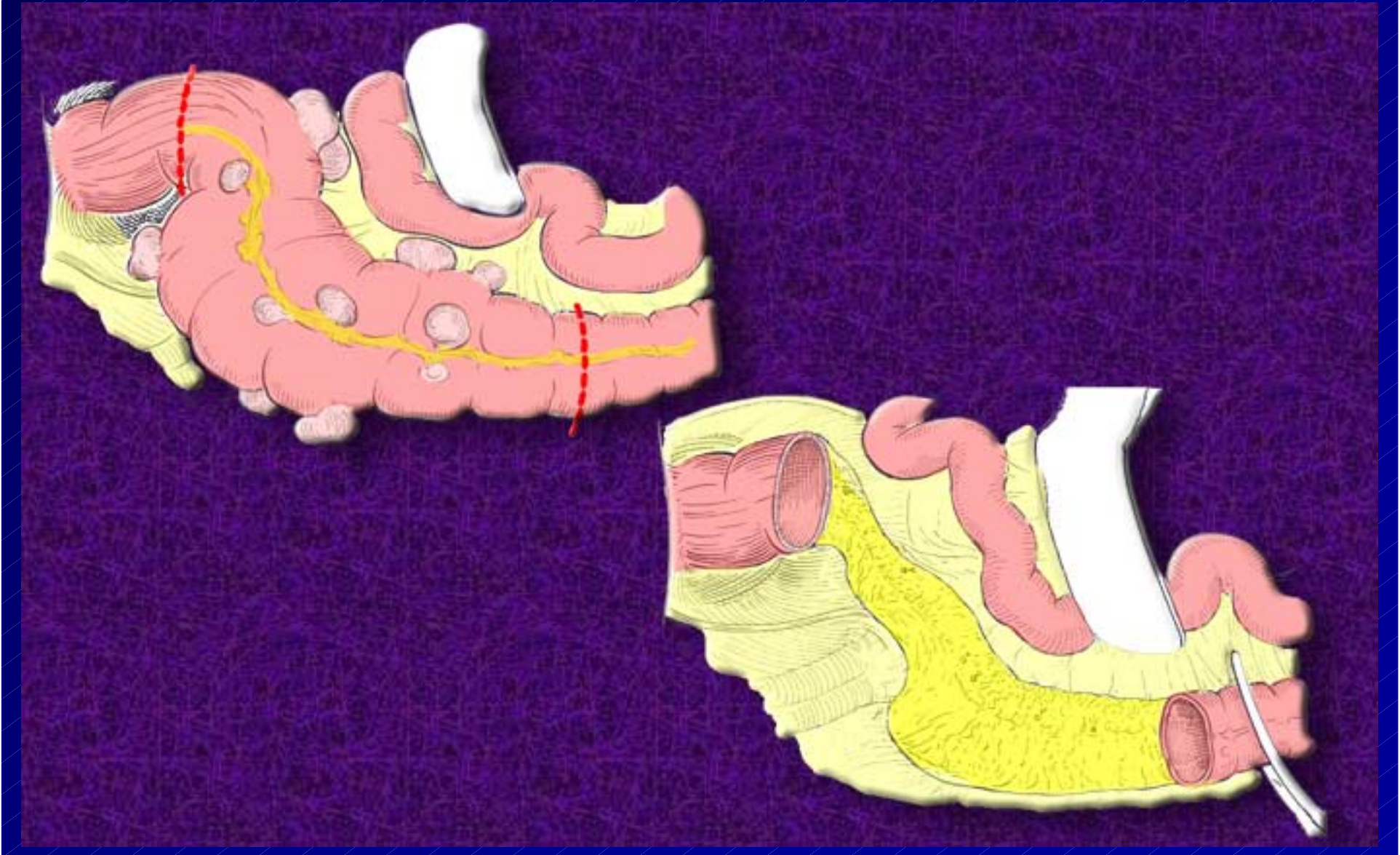
malattia diverticolare del colon  
con complicazioni maggiori



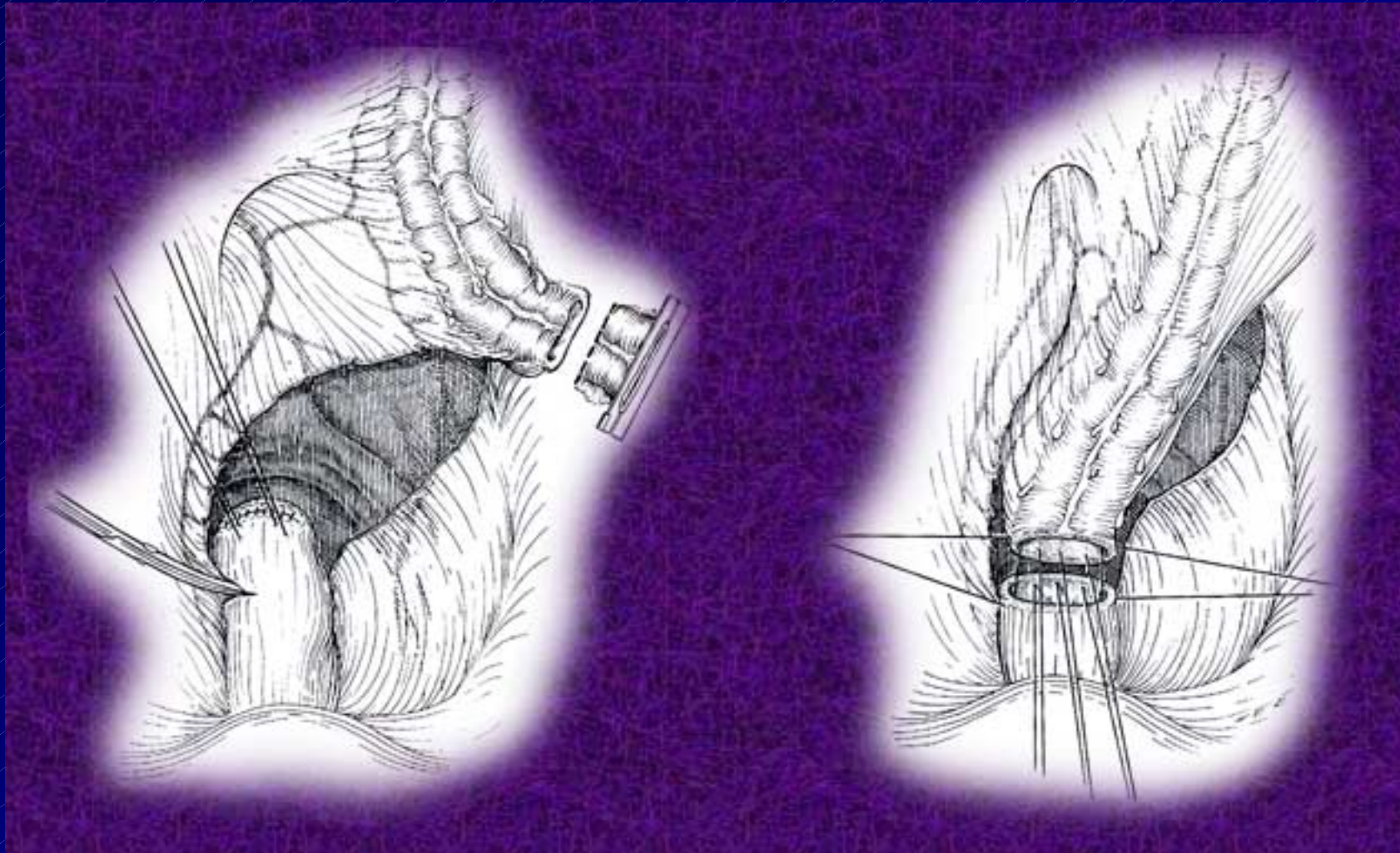
**CHIRURGIA**

# Intervento chirurgico

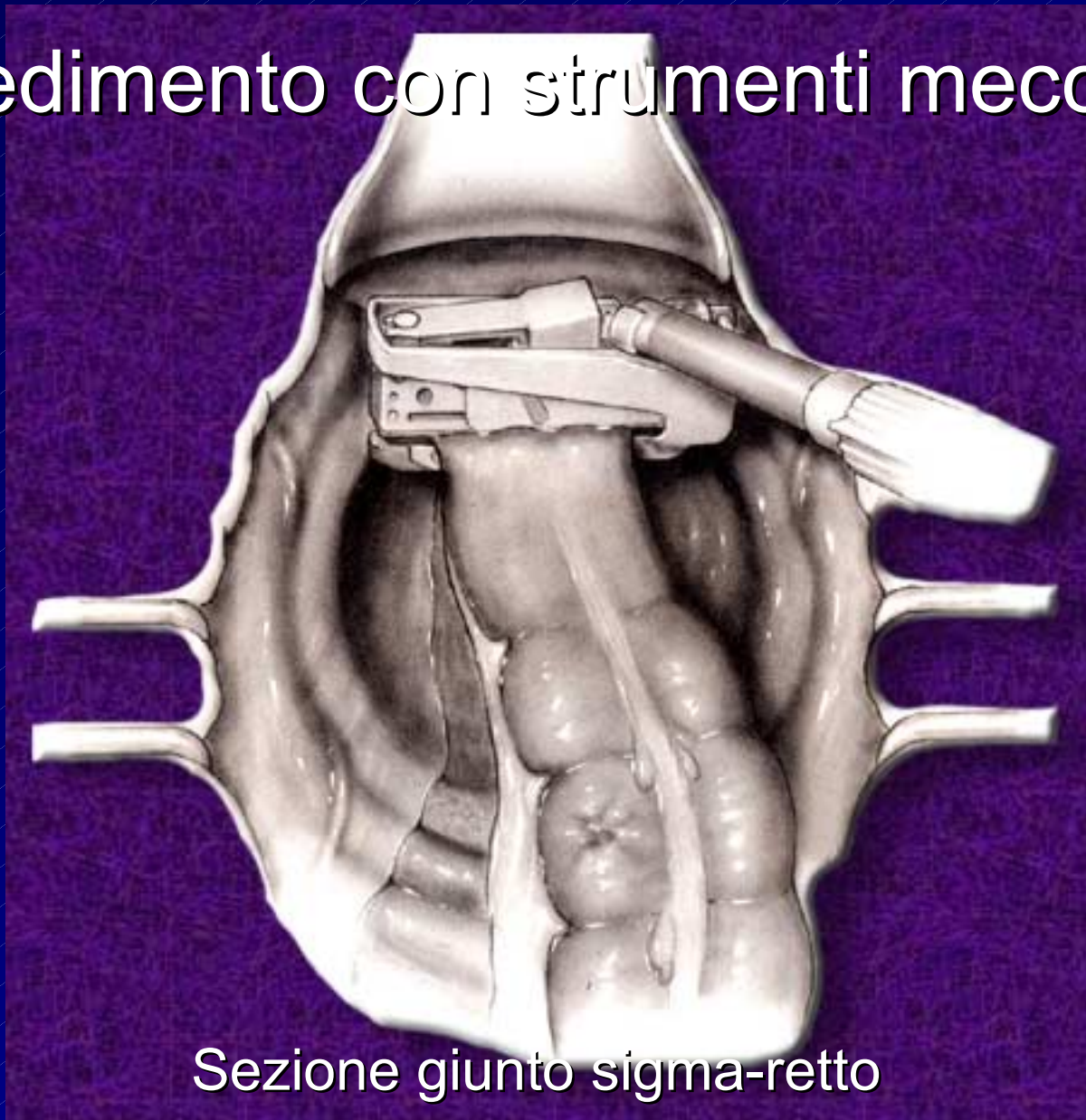## Sigmoidectomia



# Sutura manuale



# Procedimento con strumenti meccanici

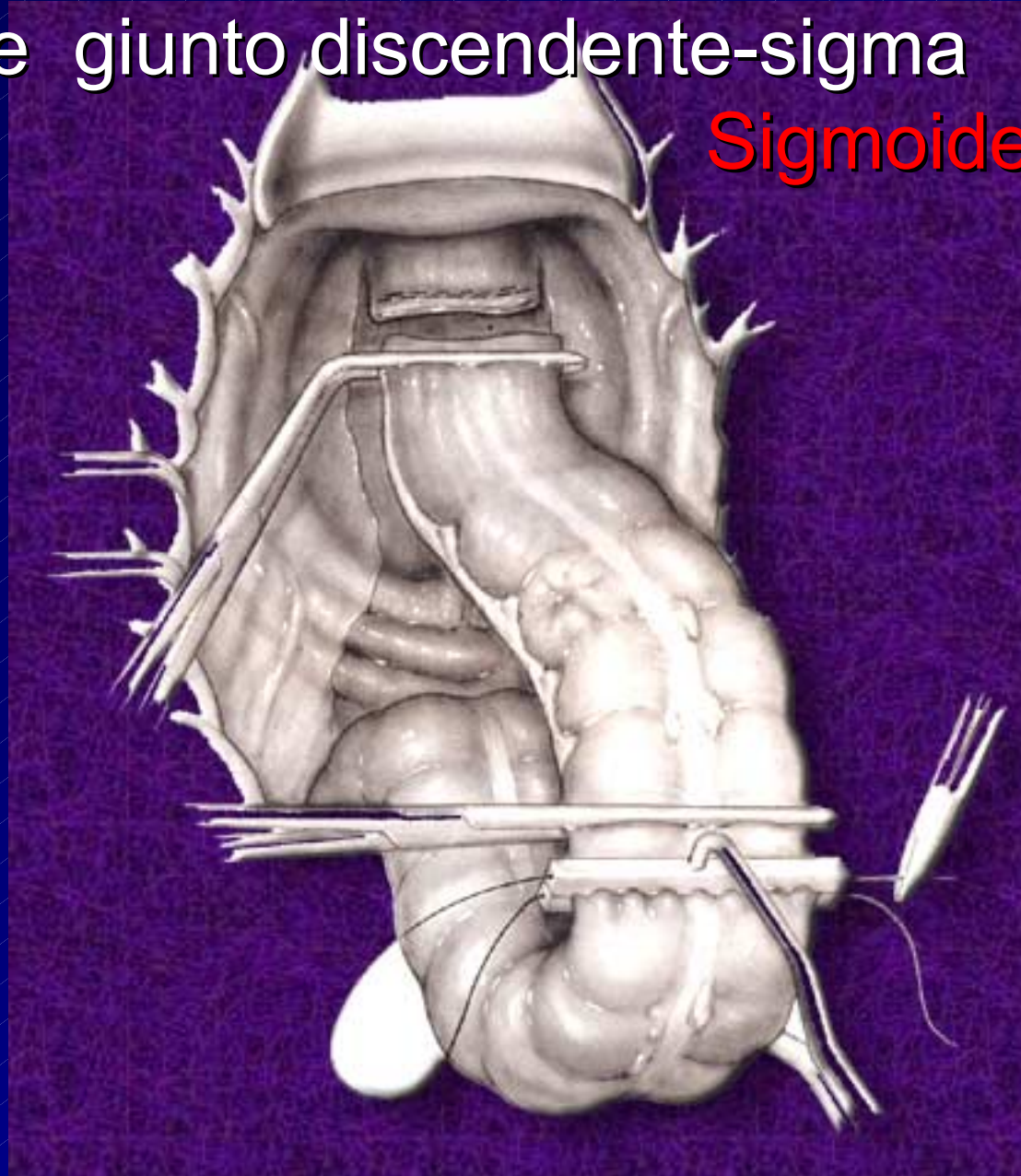


Sezione giunto sigma-retto

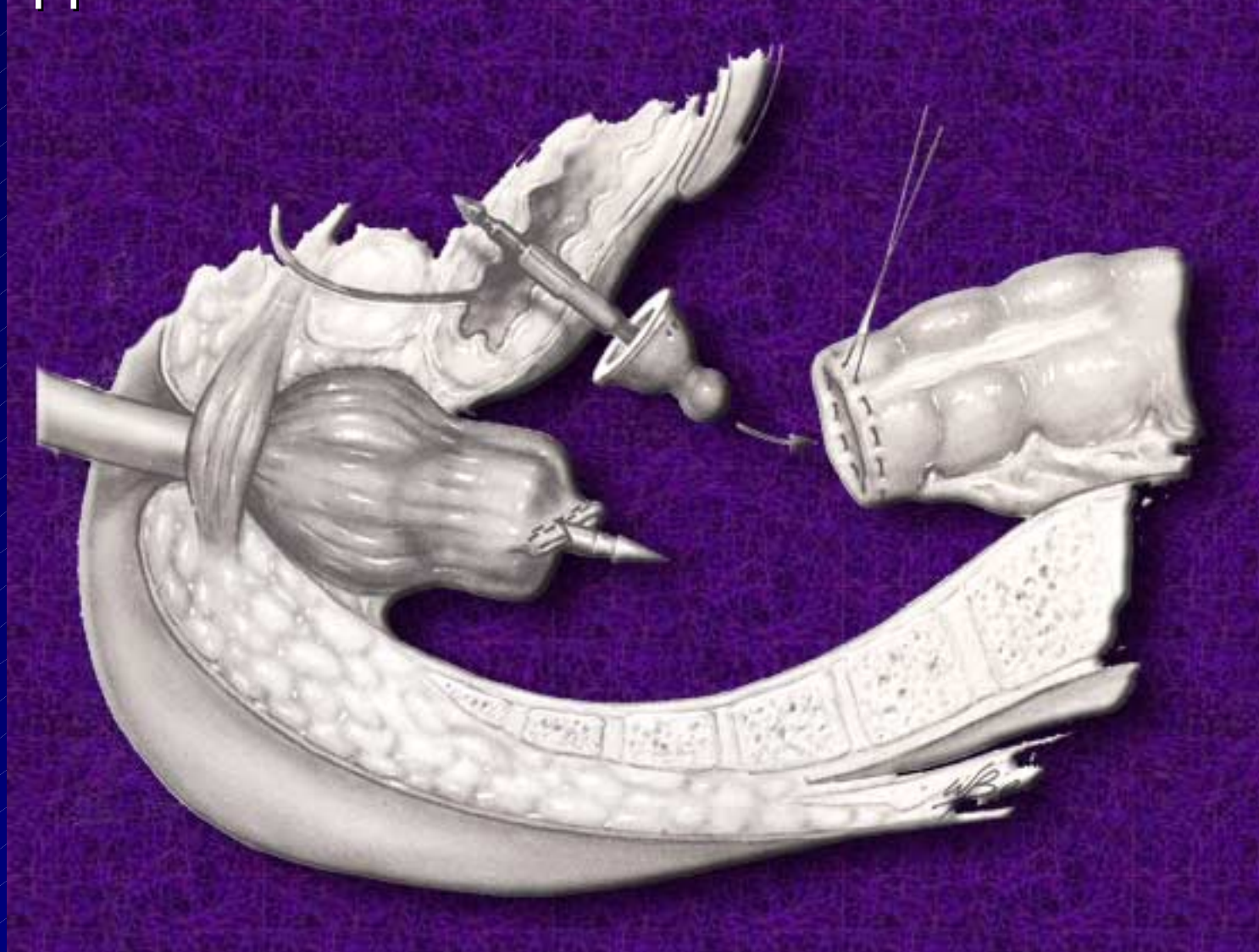


Sezione giunto discendente-sigma

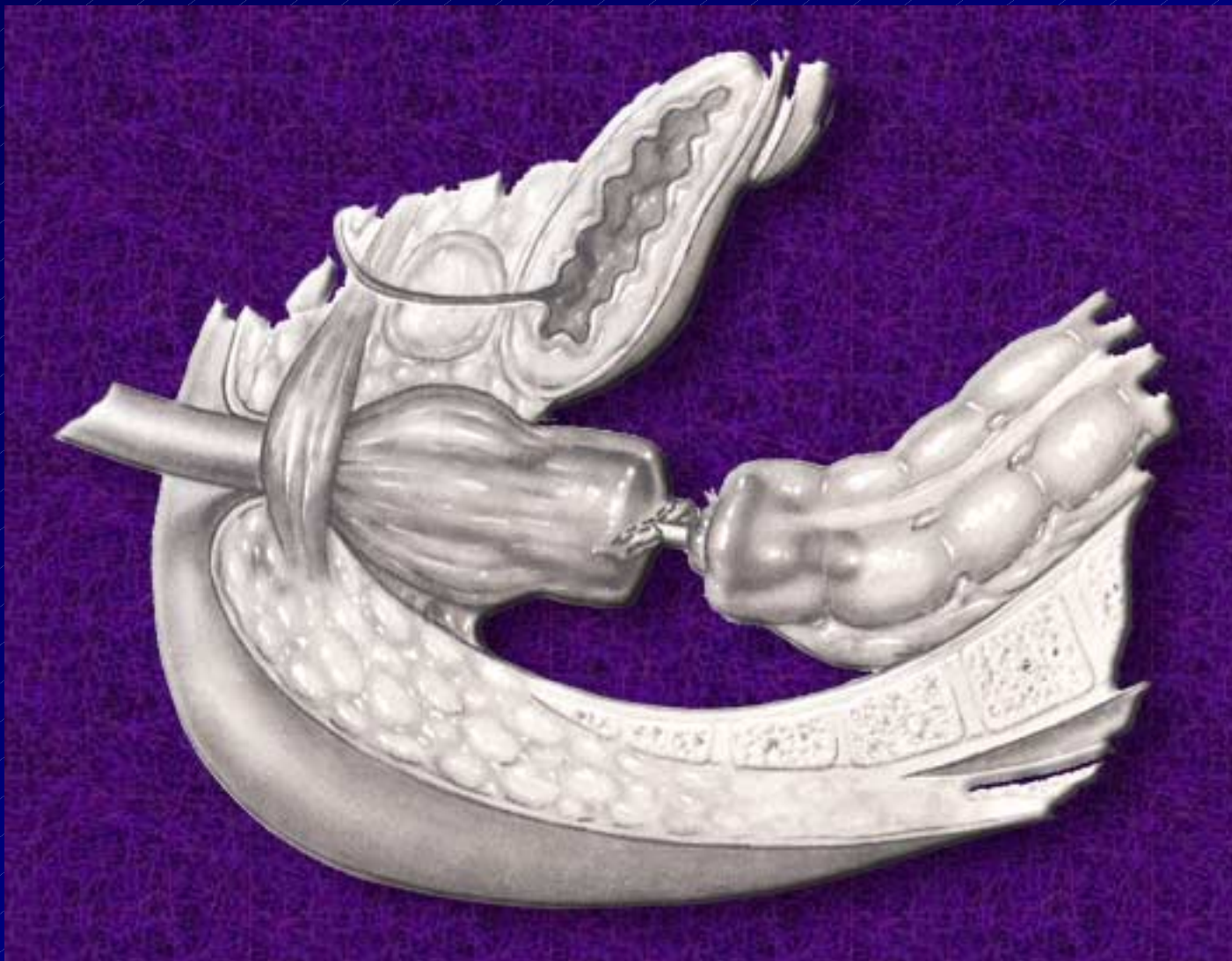
Sigmoidectomia



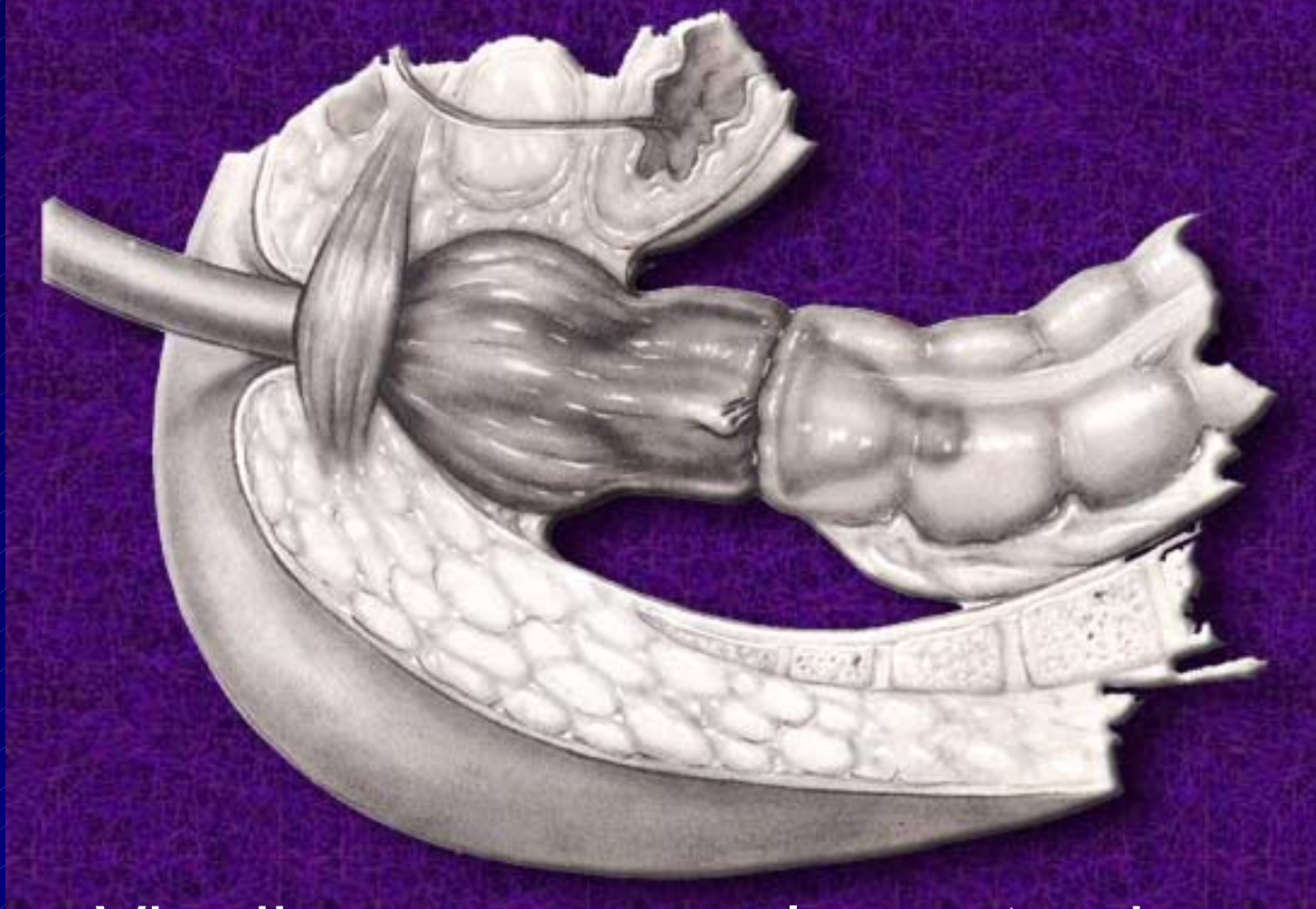
# Applicazione transanale di suturatrice circolare



# Affrontamento dei due monconi



# Anastomosi retto-discendente termino-terminale



Via di accesso

laparotomica

laparoscopica

# CONCLUSIONI I

- La diverticolosi generalmente non dà disturbi ma è un reperto occasionale durante un esame radiologico
- Sapere di avere la diverticolosi può essere utile per assumere alcune precauzioni ( ad es. dietetiche)

# CONCLUSIONI II

- La malattia diverticolare è denunciata dal dolore e dai disturbi dell'alvo (feci caprine)
- La malattia diverticolare va curata

# CONCLUSIONI III

- La terapia può essere medica
- La terapia diventa chirurgica quando la terapia medica fallisce o quando insorgono complicanze importanti